UC-NRLF
B 5 193 906

MEDICAL SCHOOL
LIBRARY



EX LIBRIS

Gift of

P.S. Campiche, M.D.

PLASTISCHE OPERATIONEN

VON

PROFESSOR DR. **PH. BOCKENHEIMER,**
BERLIN.

I. BAND

MIT 258 ZUM TEIL FARBIGEN ABBILDUNGEN UND
3 INSTRUMENTENTAFELN.

WÜRZBURG
VERLAG VON CURT KABITZSCH
1912.

U OF CALIF
L SCHOOL

Druck der Königl. Universitätsdruckerei H. Stürtz A. G., Würzburg.

Vorwort.

Die Fortschritte und Neuerungen, die auf dem Gebiete der plastischen Chirurgie in den letzten Jahrzehnten gemacht worden sind, mögen den Versuch, der hier mit der Zusammenfassung der plastischen Operationen gemacht worden ist, rechtfertigen.

Der I. Band bringt im Allgemeinen Teil eine Einführung in die plastische Chirurgie unter eingehender Berücksichtigung alter, fundamentaler Gesetze und neuer Errungenschaften. Im speziellen Teil dieses Bandes sind die plastischen Operationen, die im Gesicht zur Ausführung kommen, an Hand eines reichen Abbildungsmaterials geschildert, das einerseits aus einer Anzahl von Lehrbüchern, andererseits aus den von mir an der von Bergmannschen Klinik oder in der Privatpraxis beobachteten Fällen stammt.

Klischees sind uns von den Firmen Windler, L. & H. Löwenstein, Blunk & Draegerwerk bereitwilligst zur Verfügung gestellt worden.

In dem II. Band sollen die plastischen Operationen aller übrigen Körper-Regionen mit denselben reichen Illustrationen gebracht werden.

Es ist mir eine angenehme Pflicht, dem Herrn Verleger für sein grosszügiges, bereitwilliges Entgegenkommen, sowie für die mustergültige Ausstattung des ersten Bandes meinen verbindlichsten Dank auszusprechen.

Im April 1912. Ph. Borkenheimer.

31487

Inhaltsverzeichnis.

Erster Band.

Seite

I. Allgemeiner Teil 1

A. Die Autoplastik 4

Die Transplantation von Epidermislappen nach Thiersch 4

Die Transplantation von Kutislappen nach v. Esmarch-Krause 8

Die Hautplastik durch Zusammenziehung und Verschiebung der Hautränder des Defektes nach Celsus 10

Die Hautplastik mit Hilfe von gestielten Hautlappen 12

B. Die Heteroplastik in ihren verschiedenen Verwendungsmöglichkeiten 21

C. Die Alloplastik in ihren verschiedenen Verwendungsmöglichkeiten 22

Wundheilung bei plastischen Operationen 23

II. Spezieller Teil — Plastische Operationen im Gesicht 33

A. Die Frontoplastik und die Temporoplastik 34

B. Die Meloplastik und die Mentoplastik 38

C. Die Blepharoplastik und die Orbitoplastik (inkl. Augenersatz) 47

D. Die Rhinoplastik 56

a) Die partielle Rhinoplastik 56

1. Am knöchernen Nasenteil 57

2. An den Nasenweichteilen 63

b) Die totale Rhinoplastik 71

1. Die indische Methode 72

2. Die französische Methode 79

3. Die italienische Methode 79

4. Die neueren Methoden der totalen Rhinoplastik 81

E. Die Auroplastik 89

F. Die Cheiloplastik und die Stomatoplastik inkl. der Hasenscharten-Operationen 92

a) Operationen an der Unterlippe 93

b) Operationen an der Oberlippe 106

c) Die Stomatoplastik 109

d) Die Hasenschartenoperationen 111

1. Die Operation der einfachen Hasenscharte 116

2. Die Operation der doppelten Hasenscharte 120

α) Bei normalem Zwischenkiefer 120

β) Bei prominentem Zwischenkiefer 122

Seite

G. Die Operationen am harten und weichen Gaumen 124
a) Die Operationen bei angeborenen Defekten am harten Gaumen 131
1. Zeitpunkt der Operation 132
2. Vorbereitung zur Operation 133
3. Instrumentarium 134
4. Die Operation nach v. Langenbeck als zweizeitige Operation 137
5. Prothesen und Sprachübungen nach der Operation 146
6. Die Operationsmethoden nach Brophie 148
7. Andere Operationsmethoden 149
8. Orthodontische Apparate 151
9. Die blutige Durchtrennung des Oberkiefers nach Codivilla und Helbing 152
10. Prothesenbehandlung beim Säugling nach Warnekros und Schröder 153
b) Die Operationen bei erworbenen Defekten am harten Gaumen 155
c) Die Operationen bei angeborenen Defekten am weichen Gaumen 157
d) Die Operationen bei erworbenen Defekten am weichen Gaumen 159

Literaturverzeichnis 159

IV. Plastische Operationen.

Von

Prof. Dr. **Ph. Bockenheimer,** Berlin.

I. Allgemeiner Teil.

Die chirurgische Operationslehre kennt von alters her nicht nur Methoden, um Krankhaftes zu entfernen, sondern auch solche, welche die durch eine Operation entstandenen Gewebsdefekte decken sollen. Diese sogenannten plastischen Operationen haben nicht nur als postoperative sekundäre Eingriffe eine Bedeutung erlangt, sondern sind auch als primäre namentlich bei angeborenen Missbildungen, Spaltbildungen und Defekten des Gesichtes erforderlich. Ebenso sind bei erworbenen Defekten und Verunstaltungen, wie sie sowohl durch traumatische Einflüsse, als auch durch pathologische Prozesse zustande kommen, plastische Operationen nötig.

Als primäre plastische Operationen sind auch diejenigen zu bezeichnen, welche lediglich aus kosmetischen Gründen zur Beseitigung von angeborenen oder erworbenen Unschönheiten des Gesichtes neuerdings ausgeführt werden. Diese Gruppe von Operationen, welche besser als „Kosmetische Eingriffe" oder „Korrektive Operationen" bezeichnet werden, sind an anderer Stelle in diesem Band des Werkes besprochen. Beschäftigt sich doch der Chirurg gewöhnlich nicht mit derartigen, rein aus kosmetischen Gründen bedingten Operationen, welche nur dann am Platz sind, wenn es sich wirklich um hochgradigere Verunstaltungen handelt, wenn die Patienten andererseits das ausdrückliche Verlangen haben, dass eine solche Operation ausgeführt wird und endlich der Operateur in der Tat eine Verbesserung des Zustandes durch seine Operation gewährleisten kann. Aus diesen Gründen ist es begreiflich, dass die kosmetischen Operationen, ebenso wie dies früher bei den plastischen Operationen in der Chirurgie der Fall war, heutzutage mit Recht von besonders darin geübten Spezialisten gehandhabt werden.

Die bei weitem grössere Gruppe stellen die nicht aus rein kosmetischen Gründen auszuführenden, plastischen Operationen dar. Sie müssen wir im Gegensatz zu den kosmetischen Operationen nicht nur dem Patienten vorschlagen,

sondern wir müssen in den meisten Fällen sogar auf die Ausführung derselben dringen, da der Patient durch die Versäumnis derselben oft erheblich, selbst lebensgefährlich geschädigt werden kann. Die Gründe, welche uns hier zur Ausführung der Operation zwingen, sind verschiedenartige. So kann bisweilen die Verengerung der Mundspalte oder der Nasenlöcher die Atmung beeinträchtigen, das Herabhängen des oberen Augenlides die Sehmöglichkeit beschränken, Spalten der Lippen anfangs die Nahrungsaufnahme, später das Sprechen erschweren oder gar unmöglich machen. Aber auch an Stellen des Gesichts, wo durch Defekte keinerlei Störung der Funktion des menschlichen Organismus resultieren, müssen wir zur Plastik schreiten, da die nach Gewebsverlust entstehenden Narben sehr rigide sind und daher im Gesicht zu Verzerrungen Veranlassung geben. Erfahrungsgemäss sind diese Narben wenig widerstandsfähig, einerlei wo man am Körper grössere Gewebsdefekte durch Narbengewebe sich substituieren lässt; sie werden rissig, es folgt eine Infektion und zuletzt eine Geschwürsbildung. Ja schliesslich kann sich auf dem Boden dieser jeder Therapie trotzenden Geschwüre ein Karzinom bilden und so zum Tod des Trägers Veranlassung geben.

Weiter vertrete ich die Ansicht, dass man nach allen wegen bösartiger Geschwülste ausgeführten Operationen schon deshalb von den plastischen Operationen in weitestem Masse Gebrauch machen soll, damit nicht beim Zusammenziehen der Defekträndер das den Tumor umgebende Gewebe, welches trotz radikaler Operation doch mit Tumorzellen infiltriert ist, einem zu starken Reiz ausgesetzt wird, durch den die sonst absterbenden Tumorzellen nur zu leicht zu weiterem Wachstum veranlasst werden. Narben im Gesicht werden schon durch die Temperatur, die vielfache Berührung, die Mimik und die Funktion der Gesichtsmuskulatur dauernd gereizt und daher häufig hypertrophisch oder sogar zu Keloiden. Sie wirken selbst ohne diese Veränderungen in jedem Falle kosmetisch unschön, oft so, dass sie das Nervensystem des Betreffenden erschüttern und schwere psychische Störungen herbeiführen, durch die mitunter der Patient sogar zum Selbstmord getrieben wird.

Nicht unerwähnt darf ferner bleiben, dass überall da, wo Gewebsdefekte lediglich durch ausgedehnte Narbenbildungen ersetzt sind, die Patienten oft jahrelang namentlich bei Temperaturunterschieden Schmerzen haben, bisweilen auch echte Neuralgien der Gesichtsnerven entstehen. Endlich sind auch Schädigungen in der sozialen Stellung bei entstellendem Aussehen des Gesichtes durch Missbildungen, Defekte oder Narben möglich. Aus allem geht also hervor, dass wir stets eine Reihe schwerwiegender Gründe haben, welche uns eine Indikation zu plastischen Operationen im Gesicht geben.

Bei der Ausführung plastischer Operationen im allgemeinen, vor allem aber bei solchen im Gesicht zeigt sich die geniale Veranlagung des Operateurs, die zu solchen Operationen neben einer unerlässlichen Geschicklichkeit nötig ist. Daher haben sich seit alters her gerade die berühmtesten Chirurgen mit den plastischen Operationen des Gesichtes beschäftigt. Geradezu mustergültige Studien und Methoden verdanken wir Celsus, der bereits vor Christi im 7. Buch seiner Werke einige plastische Operationen, so z. B. die der Hasenscharte (cf. spez. Teil) beschreibt. Neuerdings haben geschichtliche Studien ergeben, dass man

schon viel früher gerade dieses Gebiet der Chirurgie mit am meisten pflegte. Im 16. Jahrhundert nach Christi ist es hauptsächlich Ambroise Paré, der sich um die plastischen Operationen Verdienste erwarb und speziell nennenswerte Verbesserungen der Hasenscharten- und Gaumenspalten-Operationen ersann. Zur Zeit der Inquisition pflegt Tagliacozza (1546—1599) das Studium der Ohren- und Nasenplastik, wozu ihm die Inquisition willkommene Opfer lieferte. Seine Methode der Rhinoplastik, – „die italienische Methode" — durch einen Lappen aus dem Arm des Patienten (cf. spez. Teil) die Nase zu bilden, konkurriert noch heute mit der durch den Engländer Carpue (1816) aus Indien zu uns gebrachten „indischen Methode" bei der der Defekt der Nase durch einen Stirnlappen ersetzt wird. Auch die indischen Ärzte hatten durch die Grausamkeit ihrer Fürsten, die ihre Untertanen durch Verstümmelung des Gesichtes oder der Extremitäten straften — noch heute sind in Persien und China solche Strafen vorhanden — reichlich Gelegenheit, die Kunst der plastischen Operationen zu üben und ihr Studium zu verfolgen. Von den Chirurgen der letzten Jahrhunderte nenne ich aus der grossen Anzahl diejenigen, die der Geschichte bereits angehören, v. Graefe, O. Weber, Lisfranc, Dieffenbach, v. Langenbeck, v. Esmarch, v. Bruns, Thiersch und v. Bergmann.

Aber auch die moderne Chirurgie hat uns durch die vollendete Ausbildung der Gefässnaht durch Carrel und Stich enorme Fortschritte auf dem Gebiet der plastischen Operationen gebracht, zumal wir durch sie in der Lage sind, nicht nur einzelne Gewebe (Gewebsplantation), sondern ganze Körperabschnitte (Organtransplantation) zum Ersatz des Verlorenen zu übertragen. Allerdings finden diese Methoden im Gesicht keine Verwendung, da wir es hier mit der Deckung von Weichteil- oder Knochendefekten zu tun haben, zu deren Ersatz das Gewebe der Nachbarschaft gewöhnlich genügt.

Die plastischen Operationen im Gesicht teilt man zusammen mit den in anderen Körperregionen ausgeführten nach Marchand am besten ein

A. in die **Autoplastik,** bei der das Material zur Deckung des Defektes vom Träger selbst stammt,
B. in die **Heteroplastik,** bei der einem anderen Menschen ev. auch einer Leiche das Gewebe zur Überpflanzung entnommen wird,
C. in die **Alloplastik**, bei der fremdes, und zwar lebloses Material Verwendung findet[1]).

In manchen Fällen kommen wir nicht mit einer der 3 Hauptgruppen aus, sondern wir müssen zwei oder alle drei kombinieren. Man spricht dann von „kombinierter Plastik" im Gegensatz zur „einfachen Plastik. Häufig kommen wir auch trotz Anwendung von verschiedenen plastischen Methoden nicht mit einer Operation aus „einzeitige Plastik", sondern es muss mehrmals derselbe, ein ähnlicher, oder ein anderer plastischer Akt ausgeführt werden, „mehrzeitige Plastik". Daher kommt es auch, dass bei komplizierten und mehrzeitigen Plastiken die Behandlungsdauer sich oft auf viele Monate ausdehnen kann. —

[1]) Von der Übertragung von tierischem Gewebe, so z. B. von Hornhaut und Knochen, ist man abgekommen und benutzt menschliches Material eventuell von einer Leiche, da letzteres mehr Chancen für eine Einheilung bietet.

Einerlei, welches Verfahren man bei den plastischen Operationen ausführt, als Hauptregel gelten, abgesehen von der vollendeten Beherrschung der Operationstechnik:

1. peinliche Asepsis,
2. exakte Blutstillung (v. Bergmann),
3. gute Verbandtechnik,
4. geübte Nachbehandlung.

Sonst hat die moderne Chirurgie an den Grundregeln der Plastik, wie sie, da auf logischer Begründung basierend, schon von altersher bestanden haben, nur wenig zu ändern vermocht, wie denn auch viele Methoden der Plastik sich bis heute als unersetzliche Verfahren erhalten haben. Die näheren Vorschriften werden wir bei den einzelnen Arten noch genauer kennen lernen.

A. Die Autoplastik.

Zur Autoplastik kommen im Gesicht Haut, Schleimhaut, subkutanes Fettgewebe, Muskelfaszien, Muskeln, Periost, Knochen und Nerven in Betracht. Vielfach werden mehrere dieser Gewebe zur Plastik verwendet, so z. B. Haut, Faszie, Muskel, Periost, Knochen in Lappenform aus der Umgebung und in direktem Zusammenhang miteinander zur Deckung eines entsprechenden Defektes. Man spricht dann von „gestielten Transplantationen" im Gegensatz zur „freien Transplantation", bei der das Gewebe an einer Stelle entnommen und ohne Zusammenhang mit diesem übertragen wird.

Die Transplantation von Epidermislappen nach Thiersch.

Eine der einfachsten Arten der Autoplastik ist die Epidermis-Transplantation nach dem Verfahren von Thiersch, eine freie Transplantation, da die Epidermis ohne Zusammenhang mit dem Ort der Herkunft zum Ersatz fehlender Haut überpflanzt wird. Allerdings eignet sich Epidermis zur Deckung der verloren gegangenen Gesichshaut nur an der Stirn- und Schläfengegend, ferner an den Augenlidern (cf. spez. Teil), also da, wo das Unterhautfettgewebe nur spärlich entwickelt ist. In der Wangengegend würde transplantierte Epidermis den Verlust der Haut nicht zu ersetzen imstande sein, da die Epidermisläppchen nach ihrer Anheilung schrumpfen und daher überall da, wo das subkutane Fettgewebe reichlich ist und mit ersetzt werden soll, nicht nur nicht genügen, sondern später sogar zu entstellenden Narben Veranlassung geben (Ektropium etc.) können. In der Stirn- und Schläfengegend genügt jedoch die Epidermis-Transplantation zur Deckung eines Hautverlustes vollständig, ja man kann sogar beobachten, dass sich unter den Epidermislappen subkutanes Gewebe bildet, so dass z. B. direkt auf Periost oder Knochen transplantatierte Epidermislappen nach Jahren gegen die knöcherne Unterlage nach erfolgter Regeneration des subkutanen Fettgewebes verschieblich sind. Zur Deckung von Schleimhautdefekten oder innerhalb des Körpers ist die Epidermis ungeeignet.

Zur Entnahme der Epidermis sind bei Frauen und Männern die Vorder- und Aussenflächen der Oberschenkel, bei Männern noch die Aussen- und Innenflächen der Oberarme und die Beugeseite der Unterarme geeignet, doch kann man ausser

Gesicht und Kopf alle Regionen der Körperhaut in der Not benützen, namentlich solche, wo die Haut in grösserer Ausdehnung eine flächenhafte Ausbreitung zeigt und nicht über Gelenke hinwegläuft.

Die Technik der Thierschschen Epidermis-Transplantationen ist folgende. Zunächst erfolgt die Desinfektion der Haut, wobei man jedoch die rasierte Haut nicht mit der Bürste abseift, sondern Watte benützt, um eine Schädigung derselben zu vermeiden. Nach der mechanischen Reinigung folgt die Waschung

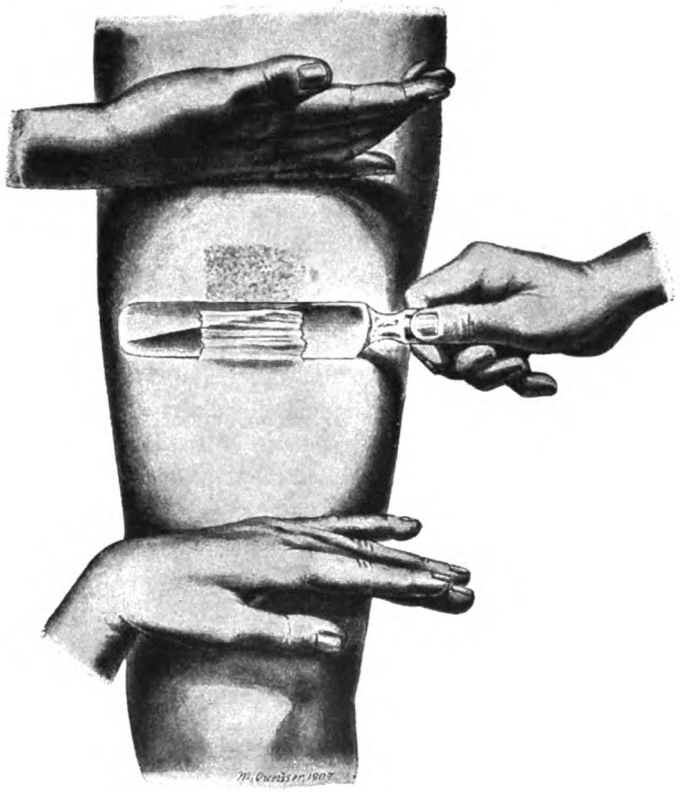

Fig. 1.
Schneiden der Epidermisstreifen.
(Nach v. Küster.)

mit 0,9%iger Kochsalzlösung, während man Alkohol- und Sublimat-Desinfektion weglassen kann, nach der das Schneiden der Lappen schwieriger und die Anheilung derselben unsicher ist. Die neuerdings sehr beliebte Desinfektion der Haut mit Alkohol allein (v. Bruns) oder durch Bestreichen mit 10%iger alkoholiger Jodtinktur (Grossich) eignet sich weder für die Epidermis-Transplantation, noch für alle übrigen Hautplastiken, da die Haut nach ihr zu sehr schrumpft und nicht so glatt zu durchschneiden ist[1]).

[1]) Sehr empfehlenswert ist die Befeuchtung der Haut mit Lysoform, wodurch sie sehr glatt wird, so dass die Epidermis sich vorzüglich abschneiden lässt.

Die desinfizierte Haut wird nun auf der einen Seite mit dem senkrecht zur Längsachse aufgesetzten Kleinfingerballen der Hand des Assistenten, auf der anderen Seite vom Operateur selbst, am besten mit der radialen Seite des linken Zeigefingers gespannt (Fig 1). Dabei muss eine grössere Fläche der Haut in einer Ebene liegen, damit die Lappen beim Schneiden überall gleichmässig dick werden, weshalb man als Unterlage unter Oberarm und Oberschenkel ein breites Kissen unterlegt. Vor Ansetzen des Messers wird die Haut mit 0,9 %iger physiologischer warmer Kochsalzlösung oder Lysoform abgerieben und damit feucht gehalten. Zum Schneiden der Lappen dient am besten ein langes, breites, schweres Messer, z. B. das Transplantationsmesser nach Rehn (Fig. 2), zur Not ein breites, nicht hohl geschliffenes Rasiermesser, welches haarscharf sein muss und ebenfalls mit Kochsalz angefeuchtet, parallel zur Längsachse des Gliedes und mithin auch zur Haut angelegt und dann so fest angedrückt wird, dass die Haut etwas über die Schneide des Messers vorquillt. In sägenden, raschen Zügen schiebt man dann das Messer vor- und rückwärts, es nach beiden Seiten hin je nach der Breite des gewünschten Lappen ausziehend. Vorausgesetzt, dass die Haut in einer breiten und ausgedehnten Ebene gespannt ist, gelingt es leicht, selbst so breite und lange Lappen zu schneiden, dass z. B. ein die ganze Stirn einnehmender Defekt mit einem einzigen Lappen gedeckt werden kann. Bei grösseren Hauttransplantationen empfiehlt sich, um schmerzlos arbeiten zu können, der Ätherrausch, während man bei den kleineren Eingriffen die verschiedenen Methoden der lokalen Anästhesie nach Schleich, Oberst, Hackenbruch, Braun oder Bier anwendet.

Fig. 2.
Transplantationsmesser nach Rehn.

Der weniger Geübte schneidet zunächst schmälere und kürzere Lappen aus, die dann nebeneinander, zum Teil sich noch an den berührenden Flächen deckend, also dachziegelförmig auf den Defekt gelegt werden. Ebenso können die Epidermisstreifen die Defekträndern überragen. Die richtige Dicke der Lappen erkennt man daran, dass man durch den Transplantationsschnitt die Blutgefässe des Koriums freigelegt hat. Der Lappen soll durchscheinend sein. Doch muss das Stratum papillare im Lappen erhalten sein.

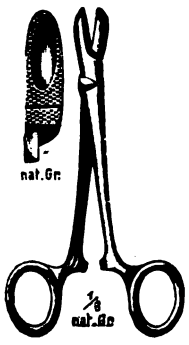

Fig. 3.
Arterienklemme nach Doyen.

Die Epidermisstreifen heilen am sichersten an, wenn sie auf eine möglichst glatte, nicht blutende Fläche aufgelegt werden. Daher muss, wenn die Deckung des Defektes, z. B. sofort nachdem ein Hautlappen aus der Stirn geschnitten wurde, erfolgen soll, die zu transplantierende Fläche so lange mit einer in heisse Kochsalzlösung getauchten glatten Mull-Kompresse komprimiert werden, bis keine Blutung mehr vorhanden ist. Unterbindungen vermeidet man dabei bis auf die Randpartien. Man stillt die Blutung durch Kompression, Torsion oder Quetschung der Gefässe mit einer Arterienklemme (Fig. 3),

da an der Stelle wo der Unterbindungsfaden liegt, der aufgelegte Lappen sich nicht fest genug anschmiegt. Daher kratzt man auch in den Fällen, wo granulierende Flächen mit Epidermis transplantiert werden sollen, zunächst die Epidermis ab und komprimiert dann die blutenden Flächen. Zwar heilen unter Umständen auch die auf Granulationen aufgelegten Epidermislappen an, doch werden sie vielfach, namentlich bei stärkerer Sekretion der Granulationen abgestossen. Man überträgt die Epidermislappen am besten so, dass man sie, während sie auf dem breiten Messer zusammengefaltet liegen, bis an den Defekt bringt und dann die Lappen durch Herüberziehen des Messers über den Defekt ausbreitet, wobei man die zusammengerollte Epidermis vom Messer langsam abstreift. Die Epidermisstreifen müssen dann vor allem glatt ausgebreitet sein und fest anliegen, ohne dass Luftblasen unter ihnen sind. Nachdem man sie ausgebreitet hat, drückt man sie daher am besten mit einer glatten Kompresse fest an.

Damit sich die Lappen nicht nachträglich verschieben, bedeckt man sie mit einer einzigen Lage Jodoformgaze oder deren Ersatzmittel. Dadurch wird ein luftdichter, aseptischer Abschluss erzielt, und man hat gewöhnlich bei Abnahme des Verbandes am achten Tag eine vollständige Anheilung. Andere Chirurgen wählen als Verband schmale, mit Salbe gestrichene Gazestreifen, die sie dachziegelförmig auflegen. In beiden Fällen muss die aufgelegte Gaze zunächst mit Heftpflasterstreifen fixiert werden. Dann folgt eine nur geringe Wattepolsterung, da die transplantierte Stelle einer möglichst grossen Austrocknung ausgesetzt sein soll, und schliesslich die Umwicklung mit Cambrick- und Stärkebinden. Bei stärkerer Sekretion ist ein häufigerer Verbandswechsel erforderlich. Gewöhnlich hat dann eine Infektion stattgefunden; die Epidermislappen heilen nicht an. Man sucht in solchen Fällen Anheilung noch zu erzielen, indem man an einzelnen Stellen die Epidermislappen mit einem Scherenschnitt einschneidet, damit das darunter angestaute Sekret Abfluss erhält (Fensterung der Lappen).

Die durch Entnahme der Epidermisstreifen am Oberschenkel oder Oberarm z. B. entstandenen Wundflächen bedeckt man am besten mit Salbenlappen (8% ige Scharlachrotsalbe), die durch Heftpflaster fixiert werden und alle 2—3 Tage zu wechseln sind[1]).

Aber auch nach Anheilung der Epidermislappen müssen dieselben noch längere Zeit geschützt werden. In vielen Fällen sind die transplantierten Lappen nicht so widerstandsfähig gegen äussere Einflüsse, wie die normale Epidermis. Leichte Massage, damit die Ränder des Defektes mit der Unterlage nicht verwachsen, Einschmieren mit Cold-Cream, Unnas Zinkmatan, Crême Agnel, Bepudern, Bedecken mit Watte, Wildleder oder Fellen sind an allen Stellen empfehlenswert, wo die transplantierte Epidermis einem stärkeren Druck ausgesetzt ist. Erst nach Jahren schwindet auch der Unterschied in der Farbe, und die Lappen nehmen nach dem anfangs rotbraunen Aussehen allmählich wieder die normale

[1]) Hier tritt dann in der Regel nach ca. 8 Tagen eine Heilung unter Schorfbildung ein; doch bleibt die neugebildete Epidermis noch monatelang rot. Später ist sie noch etwas stärker pigmentiert und erst nach vielen Monaten von der umgebenden Haut nicht mehr zu unterscheiden.

Hautfarbe an. Bei Epidermis-Transplantationen, die man auf das freiliegende Periost gemacht hat (Stirn, Schläfe) sieht man bisweilen, dass sich nach Jahren zwischen Epidermis und Periost subkutanes Gewebe, z. B. auch Fettgewebe bildet, wodurch die bestehenden Niveau-Differenzen mit der Umgebung ausgeglichen werden.

Sicherer wie die Epidermis-Transplantation, und vor allem zum Ersatz tieferer, bis in die Subkutis und darüber hinausgehender Defekte ist:

Die Transplantation von Kutislappen nach v. Esmarch-Krause.

Zur Entnahme dieser aus Epidermis und Kutis bestehenden Lappen eignen sich am besten die Vorder- und Aussenflächen der Oberschenkel, eventuell auch der Oberarme. Entsprechend dem zu deckenden Defekt der Haut schneidet man sich einen Lappen mit scharfem Messer aus der wie zur Epidermis-Transplantation desinfizierten Haut. Der Lappen wird meist in Spindelform geschnitten, da sich so der gesetzte Defekt am besten durch einfaches Zusammenziehen der Wundränder, eventuell nach vorheriger Unterminierung schliessen lässt. Gerade die Haut des Oberschenkels kann wegen ihrer Verschieblichkeit selbst bei grossen Lappendefekten durch die einfache Naht bis zur vollständigen Vereinigung der Defektränder meist herangezogen werden, namentlich wenn man vorher bei grossen Defekten das subkutane Fettgewebe bis auf die Faszie excidiert hat. Der Lappen muss allseitig mindestens ein Drittel grösser sein, als der Defekt, da er nach der Entnahme stark schrumpft und sonst zu klein wird. Wichtig ist, dass er vom subkutanen Fettgewebe möglichst frei bleibt. Zwar kann man auch Kutislappen mit subkutanem Fett zur Anheilung bringen (Lexer), doch gelingt dies sicherer, wenn der Lappen ohne Fett von handschuhlederartiger Beschaffenheit auf den Defekt gelagert wird. Er saugt sich dann gewissermassen an der Unterlage fest, haftet sofort und heilt rascher an. Da es nicht immer gelingt, gleich beim Schneiden des Lappens, namentlich bei starkem Fettpolster, Lappen ohne Fett zu entnehmen, so muss man unter Umständen das Fett nachträglich vom ausgeschnittenen Lappen, am besten mit einer Cooperschen Schere abtragen. Allerdings ist die Transplantation von Kutislappen innerhalb des Körpers, so z. B. zum Ersatz von Bauchfell, Brustfell, Dura oder Gelenkkapseln nicht geeignet.

Was die zu deckende Fläche im Gesicht betrifft, so muss dieselbe eine am besten frisch gesetzte aseptische Wundfläche darstellen, oder aber es müssen bei länger bestehenden Wundflächen an diesen frische Granulationen sich finden. Denn noch mehr wie bei der Epidermis-Transplantation ist die Asepsis für die Anheilung der doch viel dickeren und daher schwerer zu vaskularisierenden Kutislappen erforderlich. Geschwüre, so auch Tumoren mit Geschwürsflächen müssen daher erst exzidiert werden, um frische Wundflächen zu schaffen. Mit frischen, roten Granulationen bedeckte Flächen kratzt man zunächst mit dem scharfen Löffel ab und macht dann die Blutstillung am besten durch Kompression mit Mullkompressen, die in heisse Kochsalzlösung getaucht sind. Denn auch hier vermeidet man Unterbindungsfäden, die das Anhaften des Lappens hindern würden. Grosse Lappen kann man mit einigen feinen Seidenfäden an jeder Seite an den Defekträndern, die stets vorher mit dem Messer angefrischt werden, annähen. Doch darf man nicht etwa den Lappen so dicht wie bei einer gewöhnlichen Haut-

naht fixieren. Jedenfalls soll der transplantierte Lappen die Defekträndern nicht überragen.

Wenn auch zur Entnahme der Kutislappen die Infiltrationsanästhesie, so namentlich die Umspritzung des Gebietes, aus dem man den Lappen entnehmen will, in Rhombenform nach Hackenbruch für die Entnahme genügt (Fig. 4), so ziehe ich doch bei der Gesichtsplastik eine allgemeine Narkose vor, da die lokale Anästhesie im Gesicht zu umständlich ist, und zum sicheren Operieren gerade hierbei eine absolute Ruhe des Patienten gehört. Nach ausgeführter Transplantation bedeckt man das Operationsgebiet mit antiseptischer (Jodoformgaze) oder aseptischer Gaze; andere wählen schmale Streifen Salbenlappen, die dachziegelförmig aufgelegt werden. In jedem Fall muss man die Gaze durch Heftpflasterstreifen und darüber durch einen Verband fixieren. Auch die Extremität, der der Lappen entnommen wurde, ist mit einem aseptischen Verband zu versehen und eventuell durch Schienen ruhig zu stellen.

Fig 4.
Anästhesierung nach Hackenbruch.
(Nach v. Küster.)

Bis zur definitiven Anheilung, die in zirka 10 Tagen erfolgt, macht der transplantierte Lappen verschiedene Verfärbungen durch. Er ist anfangs livid. Die Epidermis ist dabei etwas gerunzelt, violett bis schwarz verfärbt. Sie stösst sich bisweilen vollständig ab, so dass das Korium meist grünlich blau verfärbt frei liegt. Ein ungünstiges Zeichen ist es, wenn die Oberfläche des Lappens eine weisse Farbe annimmt. In diesen Fällen ist es nicht zur Anheilung des Lappens, die in erster Linie von der Unterlage, in zweiter Linie von den Defekträndern aus erfolgt, gekommen, so dass sich derselbe vollständig oder teilweise abstösst. Namentlich bei streng aseptischem Vorgehen aber weicht die livide Färbung des Lappens bald einer rotbraunen und roten, zum Zeichen, dass eine Vaskularisation stattgefunden hat. In diesen Fällen ist dann in zwei Wochen der Lappen fest angeheilt und kann nunmehr mit Massage behandelt werden, so dass er in toto, namentlich an seinen Rändern frei verschieblich wird. Immerhin dauert es noch viele Monate, bis der Farbenunterschied mit der umgebenden Haut geschwunden ist. Hat sich die Epidermis abgestossen, so wird dieselbe rasch von der Umgebung aus nachgebildet, ebenso wie kleinere abgestossene Gebiete der Kutis von der Unterlage her regeneriert werden. Dass ein angeheilter Kutislappen viel widerstandsfähiger ist und die Niveau-Differenzen besser ausgleicht, ist einleuchtend. Daher sind Kutistransplantationen für Defekte des Gesichtes empfehlenswerter, als die Epidermistransplantation.

Nur an Stellen, wo die Haut ausserordentlich fein ist, so z. B. an den Augenlidern, empfiehlt es sich nicht, zur Deckung von Defekten Kutislappen heranzuziehen, da dieselben infolge ihrer Dicke teils die Beweglichkeit der Lider hindern, teils auch kosmetisch einen schlechten Erfolg geben. Für derartige Defekte kommen die Epidermis-Transplantationen in Frage. Das hier nötige Operationsverfahren ist bei der Blepharoplastik eingehender geschildert (cf. spez. Teil).

Die Hautplastik durch Zusammenziehung und Verschiebung der Hautränder des Defektes nach Celsus.

Eine weitere Form der Hautplastik (Autoplastik), wohl die einfachste, auf Celsus zurückzuführende ist die, Defekte in der Weise zu decken, dass man

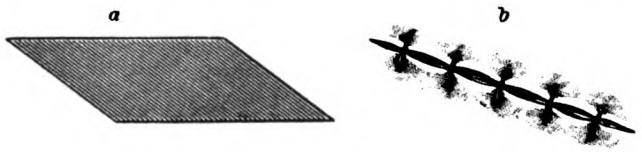

Fig. 5.
(Nach Pels-Leusden, Chirurgische Operationslehre [Urban & Schwarzenberg, Berlin und Wien]).

von den Rändern aus zunächst die Haut unterminiert und dann zusammenzuziehen versucht (Fig. 5), wobei durch weitgreifende Entspannungsnähte die Hauträndер



Fig. 6.
(Nach Pels-Leusden.)

zunächst genähert und dann durch eine dichte, nur kurz die Hauträndер fassende Naht exakt vereinigt werden. Wiewohl sich diese Methode der Hautplastik durch

Fig. 7.
(Nach Pels-Leusden.)

Heranziehung der Haut in den verschiedensten Variationen zur Deckung ovaler, dreieckiger und viereckiger Defekte anwenden lässt, z. B. auch nach Anlegung von



Fig. 8.
(Nach Pels-Leusden.)

Entspannungsschnitten zu Seiten des Defektes (Fig. 6), oder durch Verlängerungsschnitte (Fig. 7), eventuell mit Exzision von Gewebe an zwei gegenüberliegenden

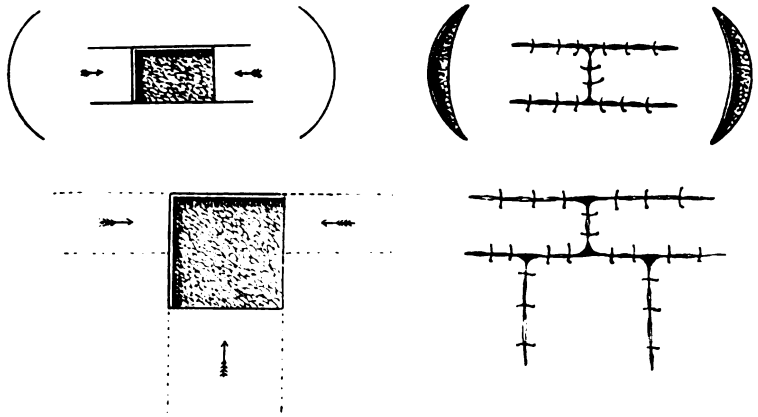

Fig. 9.
(Nach Lexer.)

Seiten des Defektes (Fig. 8), wodurch rechtwinkelige Defekte in elliptische, besser zu vereinigende verwandelt werden, ferner durch Kombination von Entspannungs-

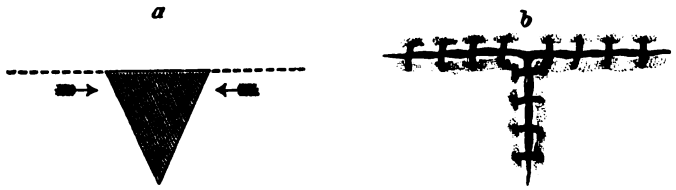

Fig. 10.
(Nach Pels-Leusden.)

schnitten und Verlängerungsschnitten (Fig. 9), bei dreieckigen Defekten durch auf zwei Seiten geradlinige (Fig. 10), oder besser bogenförmig (Fig. 11) angelegte

Fig. 11.
(Nach Pels-Leusden.)

Schnitte und Zusammenziehung nach vorheriger Unterminierung, so sind doch diese wie alle ähnlichen Methoden für die Gesichtsplastik von vorneherein verwerflich, da wir einen zu starken Zug zur Vereinigung der Hauträndер anwenden müssen und dadurch Narben erhalten, welche auf die umgebenden Weichteile später ziehend wirken und daher Verzerrungen oder Formfehler, wie z. B. Ektropium der Lider, Verzerrung der Mundspalte verursachen.

So dürfen z. B. selbst kleine Defekte in der Nähe der Lider nicht durch Naht geschlossen werden, sondern man lässt zunächst den Defekt vernarben und schliesst eine Plastik erst an, wenn die Narbe längere Zeit bestanden hat und man über die Zerrungen, die sie ausübt, sich ein definitives Urteil bilden kann. Dann wird die Narbe exzidiert und der Defekt, wenn, er klein ist, so z. B. am oberen oder am unteren Augenlid mit Thierschschen Transplantationen, in allen Fällen aber, wo er grösser ist, durch eine der später beschriebenen Methoden der Hautplastik nämlich durch Hautlappenverschiebung gedeckt. Nur bei kleinen Defekten der Unterlippe kann man die am besten in Dreiecksform gesetzten oder in eine solche Form verwandelten Defekte durch einfache Zusammenziehung der Wundränder vereinigen. (cf. spez. Teil). Zwar tritt auch hier durch Verkürzung der Unterlippe anfangs eine Verunstaltung auf, dieselbe gleicht sich jedoch durch fortgesetzte Bewegung des Mundes allmählich vollständig aus.

Bei allen grösseren Defekten wird die Deckung weder durch Hautzusammenziehung, noch durch Hautverschiebung, sondern durch folgendes Verfahren vorgenommen.

Die Hautplastik mit Hilfe von gestielten Hautlappen.

Die souveräne Methode für die Deckung von Defekten des Gesichtes bleibt die, dass aus der Umgebung ein Lappen gewonnen wird, dessen einer Rand mit dem Rand des Defektes zusammenfällt oder von ihm ausgeht, und der mit breiter Basis mit der Umgebung in Verbindung bleibt — gestielter Lappen — „gestielte Transplantation“ (Fig. 6). Bis auf die Basis werden diese Weichteillappen, welche man auch an zwei Seiten des Defektes durch spitzwinklig gehaltene (Fig. 69, 70, 71) oder bogenförmige Schnitte bilden kann, von der Unterlage gelöst und können daher ausgiebig verschoben werden.

Wir können diese gestielten Lappen in verschiedener Weise verlagern. Die einfachste Verlagerung ist die von Dieffenbach („Die operative Chirurgie“. Leipzig 1845) angegebene seitliche Verschiebung (Dieffenbachsche Methode), angeblich von ihm in der Lisfrancschen Klinik in Paris 1834 zum erstenmal bei der Blepheroplastik angewendet (cf. spez. Teil). Die Methode ist zur Deckung dreieckiger Defekte im Gesicht besonders an den Augenrändern und den Lippen geeignet. Unter Umständen muss der Defekt erst dreieckig gestaltet werden und zwar so, dass die Basis des Dreiecks dem Auge oder dem Mund zugekehrt ist (cf. spez. Teil). Während die eine Seite des Defektrandes mit einer Längsseite zusammenfällt, schneidet man durch einen spitzwinklig angelegten Schnitt die zwei folgenden Seiten des meist in rechteckiger, noch besser in Rhombenform gehaltenen Lappen aus, während die vierte, meist eine der kürzeren Seiten (Schmalseite) die Basis bildet und daher keine Schnittfläche aufweist (cf. Fig. 12, 13).

An drei Seiten und an der Unterlage frei kann der Lappen nun in den Defekt, der vorher eventuell in bestimmter Form zugeschnitten und dessen Ränder stets angefrischt sein müssen, verschoben und mit zwei Seiten durch Nähte fixiert werden (cf. Fig. 12). Die dritte angeschnittene Seite muss jedoch auf alle Fälle

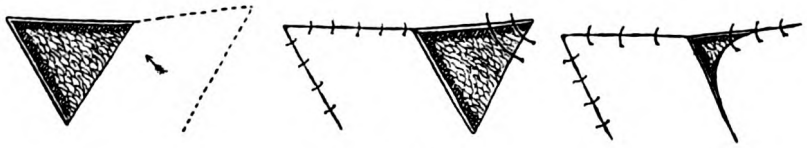

Fig. 12.
(Nach Lexer.)

frei bleiben und darf nicht etwa mit Nähten an den Rändern des durch Lappenentnahme entstandenen Defektes fixiert werden. Dagegen muss der infolge der Verschieblichkeit des gebildeten Lappens auch dementsprechend grössere Defekt

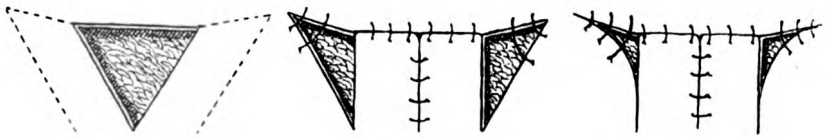

Fig. 13.
(Nach Lexer.)

an der Entnahme des Lappens nach Unterminierung der Hauträndern durch Nähte zusammengezogen werden, welche die zwei anderen nicht mit dem verschobenen Lappen zusammenfallenden Ränder fassen (cf. Fig. 13). Den Rest des Defektes

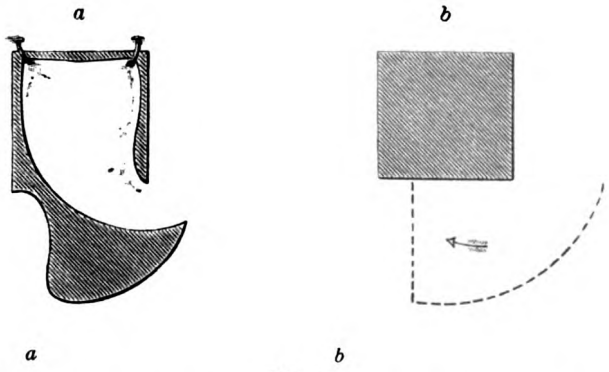

Fig. 14.
(Nach Pels-Leusden, Chirurgische Operationslehre.)

lässt man durch Granulation heilen. Selbstverständlich kann man auch den ganzen Defekt oder einen Teil desselben durch Epidermis- oder Kutis-Lappen decken, die hier angewendet werden können, da man die Hautlappen im Gesicht so ausschneidet, dass der am Entnahmeort entstehende Defekt keine verzerrenden

Narben hinterlässt. Im Gesicht ist jedenfalls zur Ausgleichung der Niveau-Differenz die Deckung mit Epidermis besser mit Kutislappen der einfachen Zusammenziehung des Defektes durch die Naht vorzuziehen.

Ausser durch geradlinige Schnitte kann man auch Lappen durch Kombination von geradlinigen und bogenförmigen Schnitten (Fig. 14) oder durch bogenförmige Schnitte gewinnen, namentlich für elliptische Defekte (Fig. 15). Die

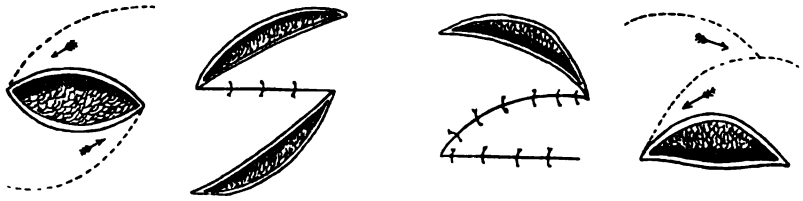

Fig. 15.
(Nach Lexer.)

Lappen müssen stets etwas grösser sein, da sie nach ihrer Entnahme schrumpfen.

Noch ausgiebiger lassen sich Hautlappen durch Drehung um ihre Basis verschieben, eine Methode, die auf indische Ärzte zurückgeführt wird und anfangs des 19. Jahrhunderts von englischen Ärzten nach Europa gebracht wurde.

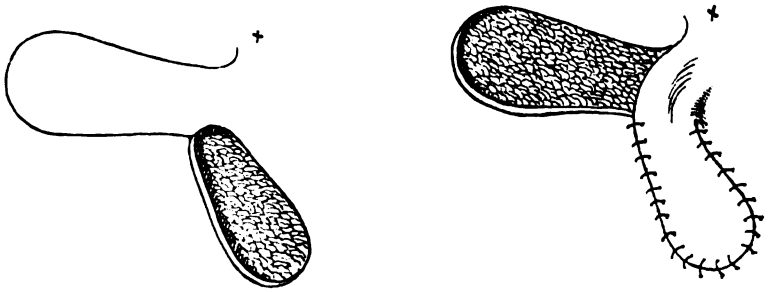

Bei × Umbiegung des blinden Endes des Lappenschnittes.

Fig. 16.
(Nach Lexer.)

Die Drehung von Lappen aus Stirn oder Wange gebildet, wurde vor allem zur Rhinoplastik benützt, ein Verfahren, das v. Graefe, Dieffenbach, v. Langenbeck, Schimmelbusch und andere später weiter vervollkommnet haben. Auch hier sind drei Seiten des meist zungenförmig gehaltenen Lappens (Fig. 16) umschnitten, während die vierte, eine Schmalseite, die Basis des Lappens darstellt. Je nach dem Defekt wird der demselben möglichst benachbarte Lappen ausgeschnitten. Kann man den Lappen aus der direkten Nachbarschaft entnehmen, so empfiehlt es sich, nach dem Vorschlag von Dieffenbach, den Schnitt zur Bildung der einen Längsseite des Lappens am Defektrand zu beginnen, da dann der viel ausgiebiger drehbare Lappen nicht nur mit seiner grösseren Endfläche,

sondern auch mit seiner Basis auf den Defekt in eine Wundfläche zu liegen kommt und daher besser anheilt.

Zur leichteren Mobilisierung führt man ausserdem noch das andere Schnittende (Fig. 16) bogenförmig nach aussen. Als stets zu befolgende Regeln gelten, die Basis so breit zu wählen, dass ein arterielles Gefäss in ihr verläuft, dass die Längsrichtung des Lappens dem Verlauf der Arterie ungefähr entspricht, dass der Lappen in der Mitte breiter als an der Basis sein muss, am Ende aber wieder schmäler wird, und dass er nach allen Seiten, abgesehen von der Basis, ein Drittel grösser sein muss, als der zu deckende Defekt. Basis oder Stil des Lappens sollen etwas schmäler, jedoch nie schmäler als die Hälfte der grössten Breite sein, und namentlich bei älteren Leuten soll die Basis fast so breit wie das Mittelstück des Lappens genommen werden. Die Länge des Lappens misst man von dem Ende des nicht in den Defekt laufenden Schnittes aus (cf. Fig. 16), da um diesen Punkt die Drehung statt hat.

Zur Ausführung plastischer Operationen ist eine exakte Einübung an der Leiche nötig. Ausserdem kann sich der wenig Geübte den Lappen vor dem Ausschneiden genau ausmessen, eventuell sich ein Modell aus Papier oder Leder schneiden, oder auf der Haut, die den Lappen bilden soll, die Ränder mit der Spitze des Messers durch Einritzen der Epidermis markieren. Man braucht zu den Operationen scharfe Messer, feine runde Nadeln und feine Seide. —



Fig. 17.
Blutstillungszange nach Blunk.

Der von der Unterlage gelöste Lappen — man beginnt mit der Lösung, indem man das der Basis gegenüberliegende Ende mit der Pinzette fasst und den Lappen dann in gleichmässigen Schnitten abpräpariert — dessen Dicke je nach dem Defekt, Epidermis, Kutis, subkutanes Gewebe, Faszie, Muskulatur, Periost, ja sogar, wenn er von der Stirn genommen wird, die oberflächliche Schicht (tabula externa) des Stirnbeins enthalten kann (cf. spez. Teil Rhinoplastik), wird dann so gedreht, dass er den Defekt gut deckt. Dabei tut man gut, ihn namentlich an der Basis weit zu lösen, damit durch die Drehung keine Abknickung und keine Spannung mit konsekutiver Kompression des den Lappen ernährenden Gefässes erfolgt. Der Lappen wird dann mit den angefrischten Defekträndern durch ca. $^1/_2$ cm voneinander entfernte Nähte fixiert, während die von dem Lappen gedeckte Wundfläche des Defektes nicht mehr bluten darf. Auch hier vermeidet man wenn möglich das Anlegen von Ligaturen, abgesehen von grösseren spritzenden Gefässen, sondern stillt die Blutung durch Kompression, durch Torsion der gefassten Gefässe, oder durch Abquetschung z. B. mit der Blutstillungszange nach Blunk (cf. Fig. 17). Da man die Lappen in gleichmässiger Dicke bilden soll, abgesehen von der Basis, die dicker sein kann, damit auch die tiefer liegende Arterie in ihr enthalten ist, so kommen unter Berücksichtigung der für einen

lebensfähigen Lappen oben gestellten Bedingungen im Gesicht nur wenige Regionen in Betracht. Man nimmt z. B. den Lappen von der Stirn (A. frontalis), während seine Basis entweder am Ansatz der Nase beginnt und die Längsrichtung des Lappens senkrecht nach oben, besser aber schräg nach oben rechts oder links geführt wird (cf. Rhinoplastik spez. Teil), oder man wählt als Basis die Gegend des Jochbogens, wo die A. temporalis superficialis dicht unter der Haut auf der Fascia temporalis liegt und führt dann den Schnitt so, dass der Lappen wieder aus der Stirnhaut gebildet wird (cf. Orbitoplastik spez. Teil).

Auch von der Halsgegend (A. maxillaris ext.) kann man grössere und namentlich sehr lange Lappen gewinnen, die man z. B. zum Ersatz eines totalen Wangendefektes (Schleimhaut, Weichteile, Haut) so umklappen kann, dass die Wundflächen des Lappens aufeinander zu liegen kommen, und dann der den Defekt deckende Lappen nach innen und aussen Haut hat („verdoppelte Lappen").

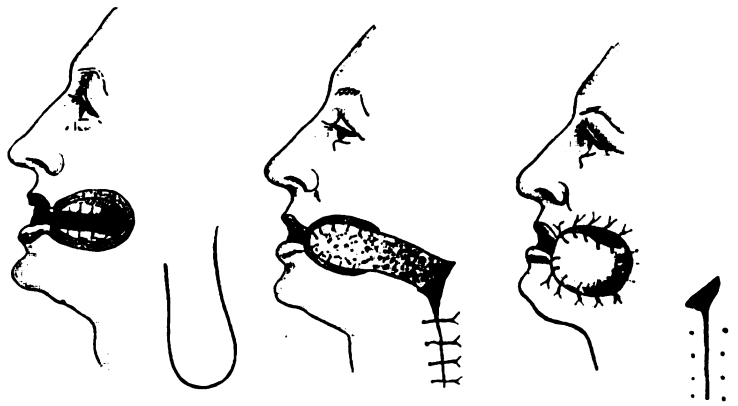

Fig. 18.
Meloplastik nach Israel.
(Nach v. Esmarch-Kowalzig.)

Falls der Lappen nicht gross genug ist, kann man den Lappen so umklappen, dass die Hautseite nach innen kommt und die fehlende Schleimhautfläche (Wange, Nase) deckt. Oft genügt dann nach Durchschneidung des Stieles des Lappens die Basis zur Deckung der nach aussen sehenden Wundfläche (Fig. 18), oder aber man kann diese durch Kutislappen decken. Andererseits hat man auch die Wahl die Wundfläche des Lappens mit Epidermis zu transplantieren und den Lappen dann in gewöhnlicher Weise in den Defekt einzunähen, wobei dann die Epidermis den Schleimhautdefekt ersetzt. Bei sehr langen Lappen kann man zunächst nur einen Teil des Lappens, das Lappenende ausschneiden, und wenn sich nach einigen Tagen der ausgeschnittene Lappenteil gut ernährt zeigt, den Lappenteil weiter ausschneiden und zuletzt den Stiel bilden. Auf diese Weise gewinnt man einen Lappen, dessen Basis oft sehr weit vom Defekt liegt, z. B. Hautlappen von der Brust zur Deckung von Wangendefekten.

Von der Gesichtshaut lassen sich nur kleine Lappen bilden, so aus dem Nasenrücken zur Deckung eines Defektes der Nase (Fig. 19) oder aus der Wangenhaut. Die Lappen sind hier schwer in gleichmässiger Dicke zu entnehmen, da unter der Haut des Gesichtes ein stark entwickeltes Fettpolster liegt, so dass die Gefahr bei der Entnahme entsteht, dass der Lappen an einigen Stellen zu dünn oder zu dick ausfällt. Da die Haut nicht wie in der Schläfen- und Stirngegend durch eine straffe Faszie in Spannung gehalten ist, muss man sich dieselbe beim Ausschneiden des Lappens straff anspannen, zumal im Gesicht keine grösseren ebenen Flächen sich zeigen.

Die nach den oben erwähnten Methoden gebildeten Lappen werden mit feinen Seidenfäden an den Rändern des Defekts fixiert, wobei keinerlei Spannung vorhanden sein darf. Die Nähte legt man dicht an die Ränder des Lappens, um die in ihm verlaufenden Gefässe nicht anzustechen, wodurch die Anheilung verzögert oder bei ungenügender Ernährung ganz verhindert wird. Michelsche Metallklammern zur Naht bei Gesichtsplastiken eignen sich nicht, da sie nicht genügend fixieren, sich bisweilen unter dem Verband lösen und an der Einstichstelle der Klammern wieder Narben, eventuell sogar Keloide (Bockenheimer) entstehen können. Dagegen kann man ziemlich dicht in einer Entfernung von zirka $^1/_2$ cm die Naht anlegen und muss namentlich darauf achten, dass Lappenhautrand und Defekthautrand auf das Genaueste aufeinanderpassen.

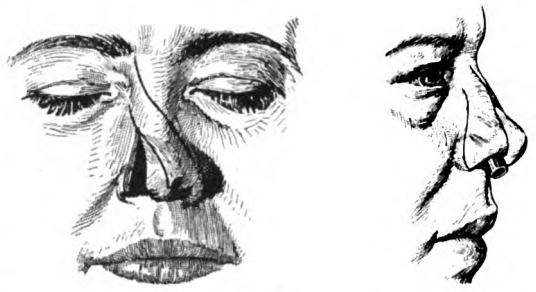

Fig. 19.
Ersatz eines Nasenflügels aus der Haut des andern nach von Langenbeck.
(Nach v. Esmarch-Kowalzig.)

Der durch die Entnahme des Lappens entstehende Defekt kann nach Unterminierung der Ränder zum Teil mit Nähten zusammengezogen werden, oder man erzielt die Vereinigung durch Entspannungsschnitte oder Verlängerungsschnitte (cf. Rhinoplastik nach Schimmelbusch spez. Teil), oder man deckt die Defekte nach Thiersch oder Krause.

Auch zum Gelingen dieser Arten der Gesichtsplastik gehört nicht minder ein gut sitzender Verband, der das Operationsgebiet fest fixiert, ohne dass er einen Druck ausübt oder sich verschiebt. Denn wenn auch gestielte Lappen wegen der besseren Ernährung günstigere Bedingungen bezüglich einer Anheilung aufzuweisen haben, so kann doch eine relativ kleine Störung, wie zu starke Stieldrehung, Druck des Verbandes an der Basis, Nachblutung infolge Verschiebung des Verbandes die Anheilung des peripheren Teils des Lappens, mitunter sogar die des ganzen gefährden. Man fixiert daher die aufgelegte Kompresse — am besten aseptische trockene Gaze oder Jodoformgaze platt zusammengelegt — zunächst mit perforiertem Heftpflaster, legt darüber eine zweite Lage Gaze, die mit Cambrick und Stärkebinden fixiert wird. Ein häufigeres Wechseln des Verbandes ist empfehlenswert und in den Fällen nötig, wo das Auge mit in

den Verband kommen muss, oder da, wo wegen der Nähe von Mund und Nase der Verband leicht beschmutzt wird. Bisweilen braucht man nur die oberflächlichen, von aussen durchnässten Teile des Verbandes zu entfernen. Findet man die auf dem Operationsgebiet liegende Gaze ohne Sekret, ohne Blut, also trocken, so würde eine Entfernung der Gaze die Heilung nur hindern. Denn die Heilung tritt sinngemäss dann am besten ein, wenn wir den angenähten Lappen vollständig in Ruhe lassen können, so dass er beim ersten Verbandwechsel am 7. Tag bereits fest angeheilt ist. Sind aber die Gazelagen mit frischem Blut oder mit Sekret durchfeuchtet, so müssen auch die untersten Lagen gewechselt werden, wobei man die angeklebte Gaze mit 1—3 %iger Wasserstoffsuperoxydlösung vorsichtig aufweicht. Um rascher und schonender den Verband entfernen zu können, bedecken daher einige den angenähten Lappen sofort nach der Operation mit Salbenkompressen, wobei man sich jedoch klar sein muss, dass der Salbenverband nicht so gut Blut und Sekret nach der Operation aufsaugt, wie die trockene Gaze.

Gewöhnlich sind es nur kleine Störungen, die wir nach Abnahme des Verbandes finden, so eine spannende Naht, die dann entfernt wird, ein blutender Stichkanal, oder eine beginnende Entzündung an einem Stichkanal (Entfernung der Naht), oder ein kleines Hämatom oder eine Exsudation zwischen Lappen und Unterlage. In letzterem Falle entfernt man einige Nähte, lässt die Flüssigkeit ab und presst den Lappen wieder fest auf die Unterlage und fixiert ihn dann durch Gaze und Heftpflaster.

Bisweilen zeigt sich der Lappen an seinem peripheren Teil weiss, ein Zeichen schlechter Ernährung. Er kann aber in solchen Fällen trotzdem noch anheilen. Ebenso kann der Lappen gedunsen blaurot aussehen, infolge von Zirkulationsstörungen, namentlich Stauungen. Dann stösst sich oft die Epidermis in Form von Fetzen ab. Es kann jedoch der Lappen bisweilen anheilen, wenn man durch Skarifikation der Oberfläche die Zirkulationsverhältnisse bessert. Übersieht man derartige relativ unbedeutende Störungen, so kann es zur progredienten Eiterung kommen, die eine vorläufige Anheilung des Lappens unmöglich macht. Man entfernt dann am besten alle Nähte, klappt den Lappen von der Unterlage auf und bedeckt ihn mit feuchten Kompressen (essigsaure Tonerde 1—3 %, Borsäure 2 %, Wasserstoffsuperoxyd 2—3 %).

Eine Schwarzfärbung des Lappens deutet auf den Gewebstod desselben hin. Gewöhnlich sind dann Fehler bei der Entnahme des Lappens gemacht. Oft stösst sich nur ein Teil des Lappens ab. Bisweilen geht der ganze Lappen verloren. Dann muss man die Demarkierung des Toten vom Gesunden, die man durch feuchte Verbände beschleunigen kann, abwarten und später eine entsprechende neue Plastik vornehmen.

Bei normalem Wundverlauf, wobei die Vaskularisation wie bei der Anheilung der Krauseschen Kutislappen von der Unterlage und den Defekträndern aus erfolgt, kann man am zehnten Tag auf eine definitive Anheilung hoffen. Man prüft mit Nadelstichen an dem peripheren Teil des Lappens, ob er hier bereits blutet und kann dann die Nähte sämtlich entfernen. Ausserdem kann jetzt bei

allen gestielten, gedrehten Lappen, deren Basis nicht auf eine Wundfläche zu liegen kam, sondern die hohl über der Haut lag, der Stiel am Defektrand abgetragen werden. Die dadurch entstehende neue Wundfläche am Lappen wird dann an den angefrischten Defektrand mit Nähten oder auch nur durch einen leicht komprimierenden Verband fixiert. Der Stiel wird zurückgeklappt und kann zur Deckung eines Teils des durch die Entnahme des Lappens entstandenen Defektes benützt werden, nachdem Stiel und Defekt vorher angefrischt sind. Bisweilen wird der Lappen nach dem Durchschneiden blass, erholt sich aber wieder. Bei älteren Individuen und in den Fällen, wo der Lappen auf Einstiche nicht blutet, oder man der Anheilung am zehnten Tag noch nicht sicher ist, kann man mit der Durchschneidung noch warten oder die Durchschneidung in mehreren Sitzungen vornehmen, also vorläufig nur einen Teil des Lappens in der Stielgegend einschneiden. Während bei der Entnahme des Lappens gewöhnlich allgemeine Anästhesie nötig ist, kann man bei der Stieldurchschneidung Infiltrations- oder Leitungs-Anästhesie anwenden.

Mitunter empfiehlt es sich auch gestielte Lappen nicht aus der Umgebung, sondern von entfernten Körperregionen zu nehmen. Bezüglich der Gesichtsplastik lernen wir diese Methode bei der Rhinoplastik nach Tagliacozza, wobei der Nasendefekt durch einen Lappen vom Unterarm gedeckt wird, noch kennen (cf. spez. Teil). Die Technik der Entnahme dieses Lappens, der Annähung, der Durchtrennung des Stieles usw. bleibt dieselbe. Ein Vorteil dieser Lappen ist es, dass man sie ohne Drehung an den Defekt heranbringen und dass auch die Basis breiter genommen werden kann. Ein Nachteil aber, dass man die Patienten mit grossen, unbequemen Verbänden versehen muss.

Einerlei, ob es sich um gestielte Lappen aus der Nachbarschaft oder aus weiterer Entfernung handelt, auch nach vollzogener Anheilung, müssen wir noch durch Massagen, Gesichtsduschen, Einreibungen usw. das häufig im Lappen bestehende Ödem, wodurch ein plumpes, wulstiges Aussehen namentlich an den Rändern hervorgerufen wird, zu beseitigen suchen. Bisweilen sind noch kleine Nachoperationen nötig, so z. B. wenn der Lappen zu gross gewählt wurde und nun an einer Stelle zu viel Haut in Form eines Wulstes vorsteht. Solche Wülste können unter Lokalanästhesie entfernt werden, während der dann entstehende geringe Defekt durch Zusammenziehung der Hauträndер gedeckt wird.

Bei den vorher erwähnten Methoden der Autoplastik sahen wir, dass man Haut und Weichteile frei („freie Transplantation") oder im Zusammenhang mit dem Gewebe („gestielte Transplantation") übertragen kann. Was die übrigen Gewebe anbetrifft, so werden bei einem autoplastischen Verfahren Muskeln und Nerven nur in gestielter Transplantation übertragen. Ebenso nimmt man die Schleimhaut zur Deckung besser in Form von gestielten Lappen. Knochen, Knorpel und Fettgewebe kann man dagegen, soweit sie für die Gesichtsplastik in Frage kommen, frei übertragen.

Was die Muskelplastik im Gesicht betrifft, so kommt eine solche bei den Oberkiefer-Resektionen in Betracht, wobei der fehlende knöcherne Boden der Orbita durch einen gestielten Lappen aus dem M. temporalis samt seiner

Faszie ersetzt wird. Nach Entfernung des Unterkiefers kann der M. sternocleidomastoideus zur Deckung der Prothese oder des als Ersatz implantierten Knochens herangezogen werden (Bockenheimer). Endlich sind neuerdings bei Lähmungen d. N. facialis Muskelplastiken empfohlen worden.

Die Nerventransplantationen sind stets als gestielte auszuführen, zumal selbst dann die Anheilung mit späterer Funktion noch oft genug misslingt.

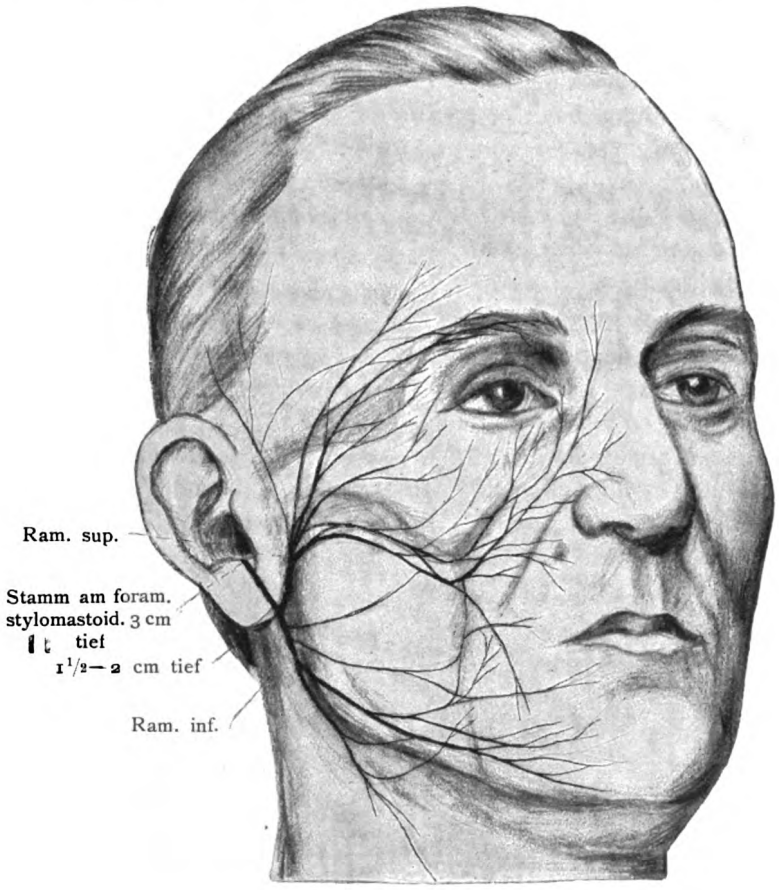

Fig. 20.
Der Nervus facialis in Beziehung zur Chirurgie.
(Nach Bockenheimer, Archiv f. klin. Chirurgie. Bd. 72.)

Im Gesicht führen wir Nerventransplantationen bei Facialislähmung aus, wobei der periphere funktionslose Teil des Nervs am besten vor seiner Teilung in seine drei Hauptäste (Fig. 20) mit dem zentralen Teil des N. hypoglossus oder des N. accessorius, die vorher durchschnitten wurden, mit feinsten Nähten vereinigt wird.

Gestielte Knochenplastiken wendet man mit Vorliebe bei der Rhinoplastik an, zumal man einen Weichteil-Periost-Knochenlappen bequem aus Stirn

oder Unterarm entnehmen kann. Doch kann man auch Stücke aus der Tibia oder aus den Rippen frei zum Ersatz der knöchernen Nase heranziehen. Der Knorpel zur Bildung des häutigen und knorpeligen Nasenseptums muss jedoch frei aus der Rippe oder dem Ohr entnommen werden.

Das Fettgewebe kann in gestielter Transplantation zusammen mit gestielten Hautweichteillappen übertragen werden. Es wird frei übertragen, wenn man an dem Krauseschen Kutislappen Fett lässt, und ferner hat neuerdings E. Rehn (Chirurgen-Kongress 1909, 1910, 1911) gezeigt, dass man auch isoliertes Fettgewebe frei zur Ausgleichung eines eingefallenen Gesichtes benützen kann, sei es, dass man dazu subkutanes Fettgewebe oder z. B. ein zufällig vorhandenes, dem Patienten selbst oder einem andern (Heteroplastik) exstirpiertes Lipom benützt, wie dies zuerst Czerny 1895 ausführte, der das exstirpierte Brustdrüsengewebe durch ein exstirpiertes Lipom derselben Patientin ersetzte. Rehn empfiehlt die freie Transplantation des subkutanen Fettgewebes auch zum Ersatz bei Zerstörungen (Tuberkulose, Lues) oder Zertrümmerungen z. B. des Jochbeines, ferner des Supraorbitalrandes, weiter für das fliehende Kinn des Vogelgesichtes bei doppelseitiger angeborener Kieferankylose. Neuere Untersuchungen haben gezeigt, dass die freie Transplantation von Fettgewebe besser gelingt, wenn dasselbe dem Patienten selbst entstammt. (Autoplastik).

B. Die Heteroplastik.

Sie kommt für Gesichtsplastiken fast nicht in Betracht, da man ja stets das zur Deckung und zum Ersatz nötige Gewebe dem Patienten selbst, gewöhnlich sogar aus nächster Umgebung, entnehmen kann. Sie ist auch deshalb nicht zu empfehlen, da übertragenes Gewebe desselben Organismus besser anheilt, als das von einem Fremden stammende.

Zur heteroplastischen Übertragung kommen in Betracht Epidermis, Kutis, Schleimhaut, Muskeln, Fett, Knochen- und Knorpelgewebe, die frei übertragen werden müssten, da gestielte Lappen ja zur Bedingung machten, dass der Spender mit dem Empfänger für 8—10 Tage in ganz dichter Berührung bleibt. Man müsste daher die freie jedoch weniger aussichtsvolle Heteroplastik wählen, zieht ihr jedoch die meist in gestielter Form auszuführende Autoplastik vor. Bei der Heteroplastik kommt nicht nur die Entnahme von einem lebenden Individuum (Mensch, Tier), sondern auch von frischen Leichen in Betracht (Lexer, Küttner).

Die glänzenden Erfolge, die Lexer mit freien Gelenk-Transplantationen vom Kniegelenk aus einem amputierten Bein, und Küttner mit einer solchen vom Hüftgelenk, aus einer Leiche stammend, gehabt haben, fordern dazu auf, auch für die Gesichtsplastik, so z. B. zum Ersatz des Ober- oder Unterkiefers diesen Weg der Heteroplastik zu beschreiten. (Bockenheimer).

C. Die Alloplastik.

Die Alloplastik, bei der fremdes, lebloses Material, so z. B. Paraffin, Kautschuk, Zelluloid, Elfenbein, Metalle, wie Silber, Gold, Platin, Verwendung finden, kommt auch heutzutage noch bei der Gesichtsplastik in Betracht. So werden Runzeln in der Stirn, Eindrücke in den Nasen- oder Jochbeinen, ferner im knorpeligen Teil der Nase, mit Paraffin-Injektionen ausgeglichen (cf. p. 177 ff. Handbuch der spez. Chirurgie des Ohres und der oberen Luftwege, 1. Band, 2. Hälfte). Nase, Ohr, sowie Defekte einer ganzen Gesichtshälfte, die auf andere Weise nicht zu decken sind, z. B. wenn in weiter Umgebung Lupus besteht, kann man durch Prothesen aus Papiermaché, die mit einer Brille festgehalten werden, ersetzen. Der entfernte Ober- und Unterkiefer wird durch die von Zahnärzten verfertigten Hartgummi-Prothesen in vorzüglicher Weise nachgebildet. Bisweilen müssen wir auch die Alloplastik heranziehen, wenn z. B. wie nach Operation der Gaumenspalten die Autoplastik keinen vollen Erfolg geliefert hat, erneute Operationen dieser Art aussichtslos sind, oder verweigert werden. So können kleine Spalten im harten Gaumen in vorzüglicher Weise durch Prothesen (Obturatoren) geschlossen werden, so dass gar keine Operation nötig ist. Nach ausgedehnter Operation im Gesicht z. B. bei bösartigen Tumoren des Oberkiefers kombiniert man von vorneherein Alloplastik mit Autoplastik, indem der weggenommene Knochen durch Prothesen, die Weichteile durch gestielte Lappen ersetzt werden. Endlich gehört zur Alloplastik das Einsetzen von künstlichen Augen in die Orbita, wobei wir bei Verlust der Lider letztere durch ein autoplastisches Verfahren ersetzen. Zur Deckung des verloren gegangenen Schädelknochens sind Platten aus Metall, Zelluloid u. a. verwendet worden.

Wir haben gesehen, wie viele Methoden uns heutzutage zur Gesichtsplastik zur Verfügung stehen, und es geht daraus hervor, dass der Kombinationsgabe des Operateurs gerade auf dem Gebiet der Gesichtsplastik der grösste Spielraum gelassen ist, und dass er bei richtiger Auswahl stets brauchbares Material für seine Operationen zur Hand hat.

Bevor wir im speziellen Teil die einzelnen Methoden der Gesichtsplastik kennen lernen, möchte ich betonen, dass wir nicht nur Fortschritte auf dem rein technischen Gebiet zu verzeichnen haben, sondern dass die Lehre von Plastik und Transplantation auch durch eine grosse Reihe von wissenschaftlichen Arbeiten, so vor allem durch diejenigen von Marchand gefördert wurde, so dass wir heutzutage den Vorgängen, wie die Anheilung und Assimilierung des übertragenen Gewebes zustande kommt, nicht mehr fremd gegenüberstehen. Gerade diese wissenschaftlichen Arbeiten sind sogar für unser technisch operatives Handeln heutzutage die Richtschnur geworden. Ich will daher zunächst auf die Wundheilung bei den plastischen Operationen etwas näher eingehen, zumal dieselbe zum Verständnis der später erwähnten speziellen Operationen ausserordentlich viel beiträgt.

Wundheilung bei plastischen Operationen.

Es ist verständlich, dass die Anheilungsbedingungen bei der Autoplastik am günstigsten, bei der Alloplastik am ungünstigsten liegen.

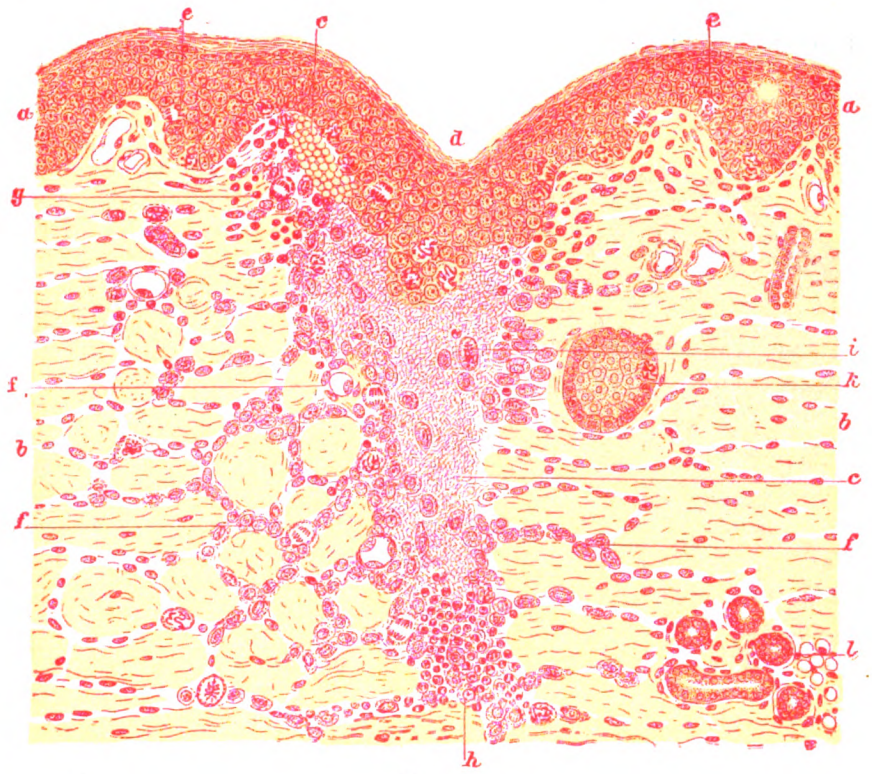

Fig. 21.

Heilung einer durch die Naht vereinigten Schnittwunde der Haut.

Präparat vom 6. Tage. *a* Epidermis. *b* Corium. *c* Fibrinöses, zum Teil blutiges Exsudat. *d* Neugebildete Epidermis, welche zahlreiche Kernteilungsfiguren enthält und Epithelzapfen in das darunter liegende Exsudat getrieben hat. *e* Kernteilungsfiguren in entfernt vom Schnitt gelegenem Epithel. *f* Wucherndes Keimgewebe, das aus den Bindegewebsspalten herauswächst und Zellen mit Kernteilungsfiguren, zum Teil auch Gefässe mit wuchernden Wänden enthält. *g* Wucherndes Keimgewebe mit Leukozyten. *h* Leukozyten im innersten Wundwinkel. *i* Innerhalb des Exsudates liegende Fibroblasten, davon einer mit Kernteilungsfigur. *k* Talgdrüse. *l* Schweissdrüse. Vergr. 80.

(Nach Ziegler.)

Von den autoplastischen Methoden zeigen die gestielten Transplantationen günstigere Heilungen wie die freien. Doch haben die Arbeiten von Kirschner, E. Rehn (Chirurgen-Kongress 1910), Braun, Enderlen gezeigt, dass auch die freie Autoplastik oft Erfolg hat, wenn sie in richtiger Weise ausgeführt wird. Am einfachsten stellen sich die Heilungsvorgänge bei der Thierschschen Epidermis-Transplantation. Der auf die blutlose Wundfläche luft-

dicht angedrückte Epidermisstreifen verklebt durch eine Plasma-Schicht mit Unterlage und Defekträndern, und wird von hier zur Anheilung gebracht. Dieser Vorgang ist durchaus mit dem bei der primären Wundheilung identisch. Die aufeinanderliegenden Gewebe, in diesem Fall die Epidermis, nebst dem Stratum papillare einerseits und die Wundfläche andererseits, die evtl. die Kutis, das subkutane Gewebe, Faszie, Muskel, Periost oder freiliegenden Knochen darstellen kann, verkleben miteinander. Hierzu dient eine aus Blut und Lymphe bestehende Flüssigkeit, die von den infolge des Eingriffs gereizten und daher aufgequollenen

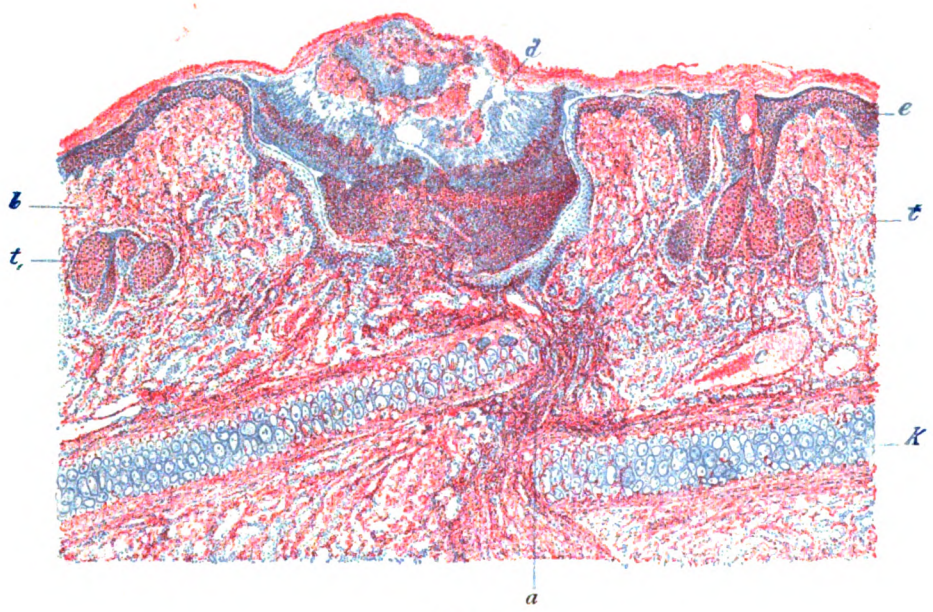

Fig. 22.

Heilung einer Schnittwunde unter dem Schorf (Wunde am Kaninchenohr) am 5. Tage. (4/1).

a Zellwucherung an Stelle des früheren Schnittes, *b* Kutisgewebe, *e* Epithel; letzteres sich unter den aus eingetrocknetem Wundsekret bestehendem Schorf, *d* vorschiebend, noch nicht ganz vereinigt, *c* Blutgefässe, *t* Talgdrüsen, *k* Knorpel, die Schnittenden etwas gegeneinander verschoben.

(Nach Schmaus-Herxheimer.)

Gewebszellen ausgeschieden wird, und die man ihrer vielen, fibrinösen Elemente wegen auch Fibrinschicht genannt hat. Nach eingetretener Verklebung kann dann die Vaskularisation von der Unterlage aus und von den Randpartien erfolgen, so dass bereits nach wenigen Tagen eine Zirkulation vorhanden sein kann, nach Enderlen bei Epidermis-Transplantationen schon am zweiten Tag, bei Kutis-Transplantationen vom vierten Tage an. (Fig. 21).

An den Stellen, wo der Defekt nicht vollständig gedeckt werden konnte, bildet sich ähnlich wie bei einer klaffenden Wunde durch parenchymatöse Blutung ein Blutschorf (Fig. 22). Es treten an diesen Stellen Gefäss-Neubildungen hinzu; ferner sieht man ein- oder mehrkernige, zellige Elemente, aus denen sich

das aus fibrillärem Bindegewebe bestehende junge Narbengewebe bildet. Bei der Regeneration der Haut lassen vor allem die Zellen des Rete Malpighi von den Wundrändern aus eine Überhäutung eintreten. Daher ist es auch nicht nötig, dass bei der Epidermis-Transplantation der ganze Defekt gedeckt ist, da allseitig von den freiliegenden Wundflächen die Epidermisierung statthat.

Ebenso wie die Narbe Monate nötig hat, um zarter und hautähnlicher zu werden, indem sich die im Übermass gebildeten Gefässe, denen die Narbe ihr rotes Aussehen zu verdanken hat, zurückbildet, braucht auch die am Defektrand

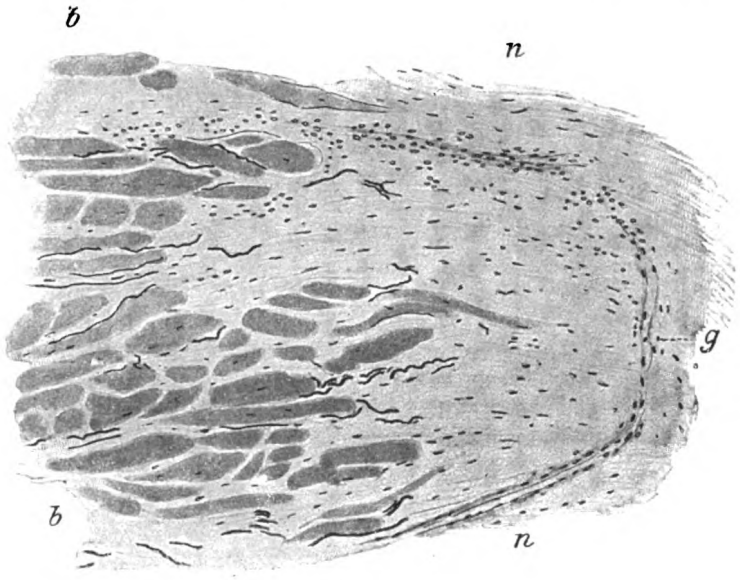

Fig. 23.

Aus einer 26 Tage alten Hautnarbe nach Marchand.

Die Narbe (*n*) besteht aur streifigem Gewebe mit zahlreichen, eingelagerten, länglichen Kernen von Bindegewebszellen und neugebildeten Gefässen (*g*). Die alten Kutisbündel (*b*) sind mit dem neugebildeten Gewebe innig verflochten. Die alten elastischen Fasern überragen zum Teil den Narbenrand.

(Nach Lexer.)

stehende Narbenzone eine gewisse Zeit, bis sie Ähnlichkeit mit der umgebenden Haut erlangt (Fig. 23).

Einige stehen auf dem Standpunkt, dass wir es bei der Anheilung von Epidermis-Transplantationen nicht ausschliesslich mit Vorgängen der prima intentio zu tun haben. Sie nehmen an, dass nach eingetretener Verklebung der Epidermis mit der Unterlage, und nach der Vaskularisation durch hineinwuchernde Gefässschlingen die eigentliche feste Verwachsung durch eine bindegewebige Keimschicht und durch Granulationsgewebe erfolgt. Daher müsste der Heilungsvorgang bei der Hauttransplantation (Epidermis oder Kutis) als eine Kombination von prima et secunda intentio aufgefasst werden. (Fig. 24, 25).

Bezüglich der verpflanzten Kutislappen lässt sich folgendes sagen. Der das Hautniveau der Umgebung gewöhnlich überragende Kutislappen wirkt zu-

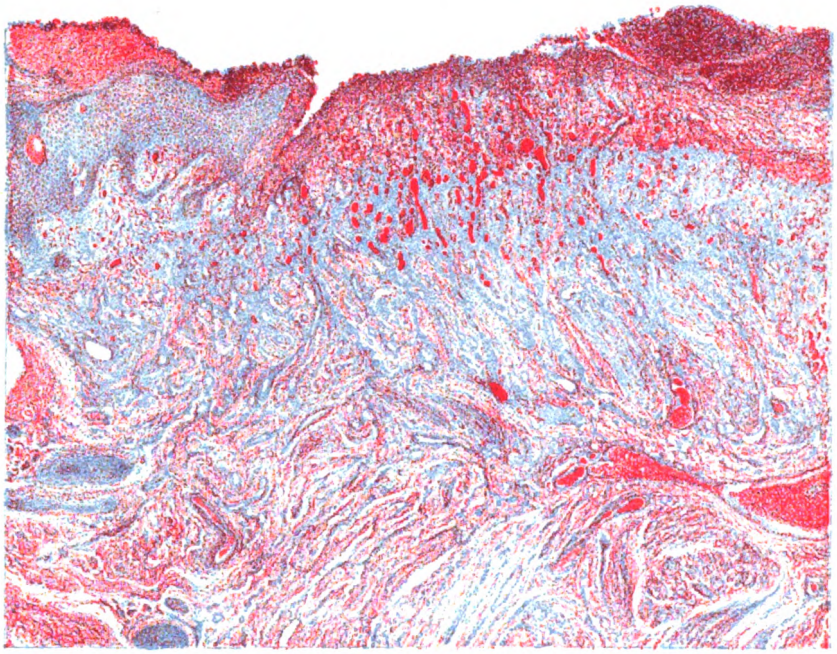

Fig. 24.
Wundheilung durch Granulationsbildung Eiternder Hautdefekt vom Kaninchen, am 9. Tag; im Schnitte ist der linke Rand des Defektes enthalten. ($\frac{40}{1}$)
(Nach Schmaus-Herxheimer.)

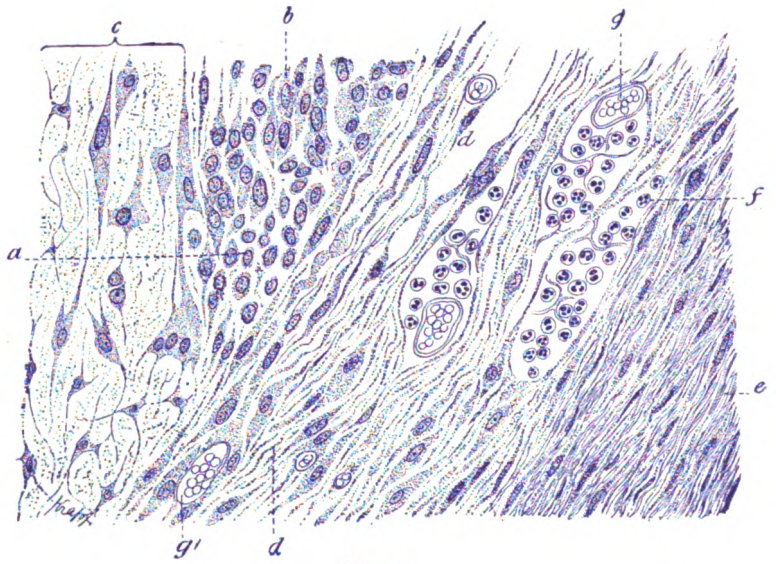

Fig. 25.
Granulationsgewebe, älteres Stadium. ($\frac{350}{1}$)
a Rundzellen, *b*, *c* Fibroblasten, zum Teil mit Ausläufern und zusammenhängend, dazwischen etwas Grundsubstanz, welche durch die Härtung leicht körnig geworden ist, *d*, *d* Auftreten von Fasern neben den hier meist spindeligen Zellen, *e* deutlich faserige Partie, *f* Infiltrate von Leukozyten mit polymorphen Kernen, *g*, g^1 Gefässe.
(Nach Schmaus-Herxheimer.)

nächst als Fremdkörper und verursacht wie eine Operationswunde eine stärkere Reaktion des Organismus. Heilen doch bisweilen nur die tieferen Schichten an, während die Epidermis und die folgenden Schichten des Rete Malpighi zunächst als Fremdkörper abgestossen werden können (Enderlen) und erst nachträglich regeneriert werden. Da sich bei der Epidermis-Transplantation nur die oberflächlichen Zelllagen abstossen, ist die Anheilung in ca. acht Tagen vollendet, und dann eine, wenn auch äusserlich in Farbe veränderte Haut vorhanden. Nicht so bei den Kutislappen, wo infolge Abstossung von Epidermis und der oberflächlichen Kutisschichten die Regeneration wochenlang dauert, wodurch die definitive Ausheilung im selben Masse verzögert wird. Daher sind auch die Einheilungsbedingungen bei den gestielten Hautlappen, die von Anfang an mit einem ernährenden Gefäss in Zusammenhang stehen, günstiger als bei den ungestielten Kutislappen.

Transplantierte Epidermis- und Kutislappen werden ebenso wie die Narbe am Defektrand allmählich durch normale Haut substituiert, so dass die Stelle des früheren Defektes 1—2 Jahre später weder äusserlich (makroskopisch) noch mikroskopisch von der Umgebung absticht, zumal sich auch andere Bestandteile der normalen Haut, Drüsen, elastische Fasern u. a. einfinden (Enderlen). Aus diesen Gründen ist, wie oben bereits erwähnt, die Deckung von Hautdefekten durch transplantierte Epidermis oder Kutis der viel langsamer und unvollständiger eintretenden Heilung lediglich durch Granulation und Narbenbildung vorzuziehen. Denn grössere Hautnarben werden nicht nur anatomisch der normalen Haut nie vollkommen gleich, sondern sind auch funktionell minderwertig, da sie weniger widerstandsfähig bleiben und vor allem schrumpfen.

Die Gewebe, welche verpflanzt werden, sollen sowohl bei als nach der Transplantation möglichst schonend behandelt werden. Insbesondere sind sie vor Quetschung und Infektion zu schützen und dürfen auch nicht wegen der dadurch entstehenden Reizung der Zellen mit stärkeren antiseptischen Lösungen desinfiziert werden. Nur dann kann eine ideale Regeneration des Defektes eintreten. Die Assimilation der übertragenen Epidermis oder Kutis geht dabei so weit, dass z. B. bei Übertragung von Negerhaut auf einen Weissen die Pigmentation des übertragenen Stückes nach 6—8 Wochen vollständig schwindet. Umgekehrt wird auf einen Neger übertragene weisse Haut nach Wochen durch reichlich auftretende Pigmentation auch an Farbe durchaus der umgebenden Haut ähnlich.

Der angeheilte Epidermislappen hat anfangs eine rotbraune oder livide Farbe und hat später mit einer weichen, rosaroten Narbe viel Ähnlichkeit, auch insofern, als er namentlich an der Peripherie schrumpft, und dann strahlige von der Peripherie nach dem Zentrum verlaufende Narbenzüge aufweist. Dickere Epidermislappen sind bisweilen eine Zeitlang ganz weiss, bis sie nach eingetretener genügender Vaskularisation eine normale Hautfarbe annehmen. Bisweilen bilden sich auch keloidartige Verdickungen. Andererseits kommt es aber auch vor, so z. B. nach Epidermistransplantationen der Stirngegend, dass sich unter dem Lappen subkutanes, vor allem Fettgewebe bildet, dadurch die nach Epidermis-Transplantationen oft bestehende Niveau-Differenz des Lappens mit der Umgebung

ausgeglichen wird, und sich der transplantierte Epidermislappen normal gegen die Unterlage verschieben lässt.

Viel weniger wie die Epidermislappen ist der Kutislappen zur Schrumpfung geneigt. Die derbe Kutis verhindert eine Aufrollung des Lappens, namentlich, wenn sie noch etwas subkutanes Fettgewebe enthält. Wenn auch der Kutislappen längere Zeit zur Anheilung benötigt, so ist er doch sehr bald nach Regeneration der abgestossenen oberen Schichten der umgebenden Haut ähnlich und wie diese gegen die Unterlage verschieblich. Nur an dem Rand dauert es längere Zeit, bis die Narbe durch normale Haut substituiert ist. Dasselbe gilt noch in grösserem Masse von gestielten Hautlappen, da sich hier ja überhaupt nichts abzustossen braucht und daher schon nach ein bis zwei Wochen ein Unterschied des in der ersten Zeit infolge mangelnder Vaskularisation etwas blass aussehenden Lappens mit der Umgebung bis auf die Randpartien nicht mehr besteht.

Bei der Anheilung von Schleimhaut-Transplantationen, die man von Lippe oder Wange nimmt, haben wir dieselben Verhältnisse, wie bei der Epidermis-Anheilung. Frei transplantierte Stücke heilen nicht so sicher an, wie z. B. gestielte Lappen. Das frei transplantierte Schleimhautstück verklebt mit der Unterlage und den Defekträndern und wird von hier aus regeneriert. In vielen Fällen stossen sich die oberflächlichsten Zellen der Schleimhaut ab; doch die tiefen Schichten bleiben erhalten, und von ihnen aus erfolgt die Regeneration der obersten Schicht.

Was die An- und Einheilung des Fettgewebes betrifft (Neuber, Chirurgen-Kongress 1893 und 1910, Czerny 1895), so erfolgt dieselbe auch bei frei übertragenem Material. Zwar hat man es früher ängstlich vermieden, bei den Krauseschen Kutislappen das subkutane Fettgewebe mit zu transplantieren, da es die Anheilung verzögern oder unmöglich machen könne, doch haben neuere Versuche von E. Rehn (Chirurgen-Kongress 1910) gezeigt, dass sogar frei transplantiertes Fett anheilt. Rehn schildert die Vorgänge auf Grund seiner Tierversuche folgendermassen. Das unter die Körperfaszie eingeschobene Fett ist nach 8—10 Tagen von einer zarten, bindegewebigen Hülle umgrenzt, die eine lebhafte Hyperämie zeigt. Die Bindegewebshülle nimmt allmählich an Festigkeit zu, während im Fett durch Entsendung zahlreicher, gefässführenden Septen ein grossmaschiges, stabiles Gerüstwerk auftritt.

Rehn fand nach monatelanger Beobachtung das eigentliche Fettgewebe nicht nur in seinem feinmaschigen, bindegewebsartigen Gerüst, sondern auch in seinen zelligen Bestandteilen fast durchweg gut erhalten. Nach den Erfahrungen Neubers heilt frei transplantiertes Fettgewebe überall da ein, wo das Fett in frische, gut ernährte und überdachte Weichteilwunden gebracht wird. Sobald aber Substanzverluste in narbigem Gewebe oder in starrwandigen Wunden gedeckt werden sollen, tritt die Einheilung nicht ein.

Bezüglich der Einheilung von Muskeln und Nerven hat die Erfahrung gezeigt, dass auch hier eine freie Transplantation zur Einheilung des Muskel- und Nervengewebes führen kann, dass die Gewebe aber degenerieren und daher funktionslos sind. Die Einheilung erfolgt auch hierbei anfangs durch Verklebung,

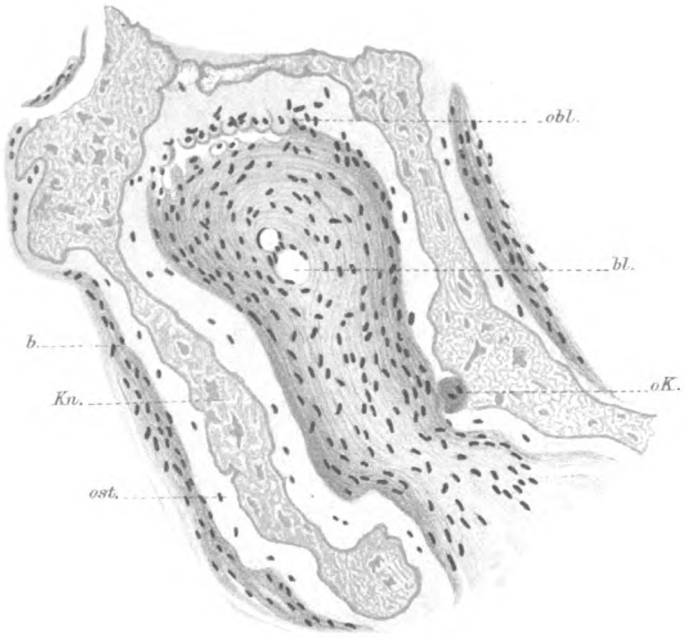

Fig. 26.

Hämalaunschnitte von unentkalkten Knochen, Metachromasie der verkalkten Knochenbälkchen = k.

Aus dem Mark des Femur neugebildete Knochenbälkchen = ***Kn.*** mit osteoiden Säumen = *ost.*

b. Fibröses Mark
bl. Blutgefässe
obl. Osteoblasten
oK. Osteoklasten

(Nach Bockenheimer, Archiv f. klin. Chir. Bd. 81.)

Curt Kabitzsch, Würzburg.

sodann durch Vaskularisation von der Umgebung aus und schliesslich durch allmähliche Regeneration der spezifischen Elemente.

Bei der freien Übertragung von Knorpelstücken gilt nach von Mangoldt die Regel, dass man das Perichondrium mit übertragen muss. Von Mangoldt übertrug so einen Rippenknorpel, den er zum Ersatz des eingesunkenen knöchernen Nasengerüstes subkutan einpflanzte und zur Einheilung brachte. Fritz König ersetzte einen Nasenflügel mit dem Ohrknorpel, indem er aus dem Ohr ein Stück Haut im Zusammenhang mit dem Knorpel entnahm. Auch zur Bildung des knorpeligen oder häutigen Nasenseptums kommt transplantierter Knorpel zur Verwendung. Die Regeneration nach Einheilung des Knorpels erfolgt vom Perichondrium aus, das mit den umgebenden Geweben verklebt. Ohne Perichondrium muss sich daher der transplantierte Knorpel abstossen, da er als Fremdkörper wirkt.

Eine besondere Stellung bezüglich der Einheilung nimmt transplantiertes Knochengewebe ein. Während man früher die Ansicht vertrat, dass nur frischer, vom selben Individuum entnommener, mit Periost versehener Knochen anheile, haben uns die Arbeiten von Marchand, Barth, Lexer, Axhausen eines anderen belehrt. Am günstigsten steht natürlich die Anheilung, wenn man einen gestielten Weichteilperiostknochenlappen überpflanzt. Denn hierbei ist die Ernährung von Periost und Knochen nicht gefährdet, so dass gleich von Anfang an eine Verklebung des blutreichen, transplantierten Knochens mit den umgebenden Knochendefekträndern erfolgt. Von Zellen des Periosts aus, sowie des Markes des transplantierten Knochens geht die Bildung von Osteoblasten aus, denen die Aufgabe zufällt, die Anlagerung neuer Knochensubstanz zu vermitteln, da, wie neuere Untersuchungen ergeben haben, auch bei gestielten Lappen der transplantierte Knochen durch neues Knochengewebe ersetzt wird. Diese Reorganisierung des transplantierten Knochens erfolgt also sofort in sehr wirksamer Weise, so dass nicht nur die Einheilung an die Nachbarschaft, sondern auch die Umwandlung in wieder durchaus normales Knochengewebe in wenigen Wochen erfolgt.

Dabei wird der transplantierte Knochen nicht nur durch einfache Apposition von mit Hilfe von Osteoblasten neugebildetem Knochen aus der Oberfläche substituiert, sondern Periost und Markgewebe des transplantierten Knochens, sowie der Knochen an den Defekträndern fangen zu wuchern an und bilden neue Knochenbalken. Auch diese sind das Werk der Osteoblasten, die zunächst eine weiche, jedoch knochenähnliche Substanz (Osteoides Gewebe) bilden, welch' letztere durch Verkalkung später zu hartem Knochen wird (Fig. 26).

Eine dritte Art der Knochenneubildung besteht in einer direkten Verknöcherung von einzelnen Teilen des periostalen Gewebes, wobei die Periostzellen sich direkt in Knochenzellen umwandeln, eine Metaplasie, wie sie auch dem Knorpel möglich ist. Hier wird durch die Osteoblasten Apposition von neuem Knochen, mithin das Dickenwachstum vollzogen. Dass neben den regenerativen, produktiven, in diesen Fällen osteoplastischen Vorgängen auch degenerative einhergehen, ist selbstverständlich, so dass also eine Auflösung von Knochengewebe, die durch lakunäre Resorption mit Hilfe der Osteoklasten vor sich geht, (Fig. 26) nicht nur am transplantierten Knochengewebe, sondern auch am neuge-

bildeten vorkommt. Auch haben die Versuche von Axhausen gezeigt, dass die Regeneration von Knochengewebe bei Transplantationen von periosthaltigen Knochen hauptsächlich vom Periost, weniger von der Markhöhle und der Umgebung erfolgt, so dass also auf die Mitübertragung von intaktem Periost der grösste Wert gelegt werden muss. (Fig. 27).

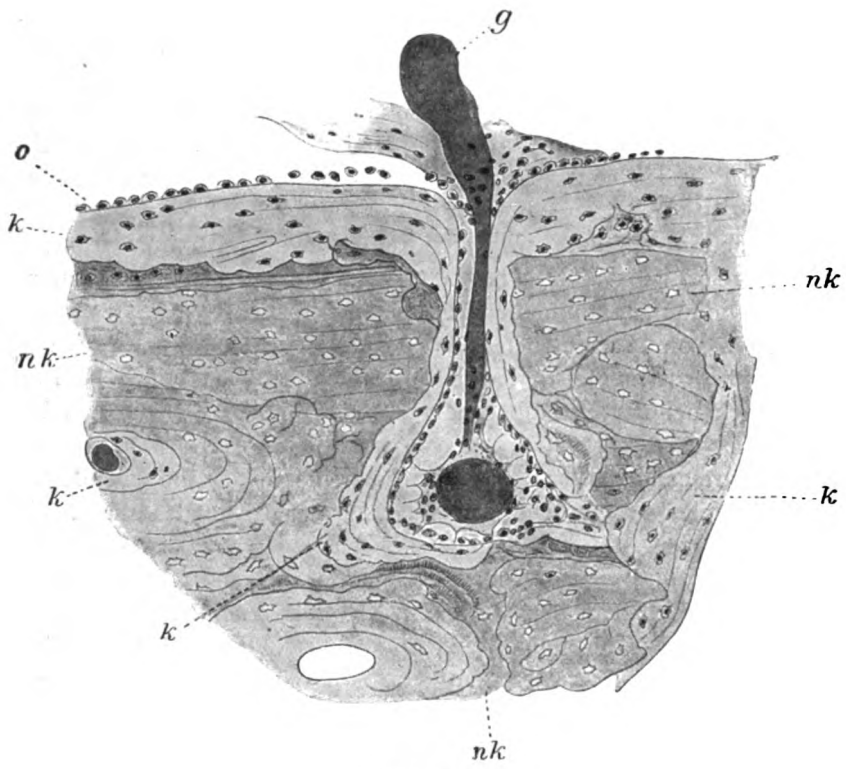

Fig. 27.

Knochenneubildung am Rand eines Markraumes und in der Umgebung eines Gefässkanälchens. (Frisch implantierter Knochen nach 49 Tagen nach Marchand.)

o Osteoblasten, *k* neugebildeter Knochen, *nk* nekrotischer Knochen, *g* injizierte Gefässe.

(Nach Lexer.)

Weniger vorteilhaft liegen bereits die Verhältnisse, wenn man eine freie Periostknochentransplantation vom selben Individuum ausführt. Hier erfolgt die Anheilung von den Knochendefekträndern aus, indem vom Periost, wie vom Markgewebe derselben die Substituierung des transplantierten Knochens erfolgt. Ausserdem geht aber noch, wie erwähnt, eine Knochenneubildung vom transplantierten Periost aus, so dass die Einheilung, wenn auch langsamer, aber doch gewöhnlich erfolgt. Die periostalen Knochenwucherungen kann man dabei gut im Röntgenbild verfolgen (Fig. 28).

Ungünstiger stellt sich die Anheilung, wenn ein periostloses Knochenstück vom selben Menschen, ein solches von einem anderen Menschen, oder vom Tier, wenn toter Knochen, der durch Auskochen sterilisiert worden ist, oder endlich Elfenbein (Alloplastik) transplantiert wurden. Hier ist eine Anheilung und Restitution nur von den benachbarten Knochendefekträndern möglich. In diesen Fällen fällt natürlich das ganze transplantierte Knochenstück der Resorption anheim und wird erst ganz allmählich substituiert. Auch die Oberfläche von eingepflanzten Elfenbeinstücken geht eine Veränderung ein; die oberflächlichen Schichten werden aufgelöst und mit einer Zone von neugebildetem Knochengewebe umgeben, wodurch eine Verankerung und Anheilung an die Umgebung erfolgt. Es fehlt also hierbei die wichtige Regeneration des Knochengewebes vom Periost aus. Daher heilen sehr grosse, periostlose Knochenstücke oft nur an den Rändern ein, da hier das Periost der Defekträndern osteoplastisch wirkt, während die Mitte der implantierten Knochenstücke als tote Körper liegen bleiben und dementsprechend auch als solche vom Organismus aus gewöhnlich wieder ausgestossen werden.

Fig. 28.
Grosseer Humerusdefekt, durch eine Fibula samt Periost aus einem amputierten Glied ersetzt. Stehengebliebenes Periost darüber vereinigt.
(Nach Lexer.)

Es empfiehlt sich daher, auch nach den Untersuchungen von Lexer periostlose Knochenstücke, einerlei, ob sie demselben Individuum entstammen, oder einem anderen, ob sie von einer Leiche oder einem Tier herrühren, oder ausgekochte, tote sterile Knochenstücke vorstellen, nur da zu verpflanzen, wo noch so viel Periost in der Umgebung erhalten ist, dass man mit diesem den periostlosen Knochen decken kann.

Eine andere Möglichkeit, die Anheilungsbedingung periostloser Knochen günstiger zu gestalten, ist das Einschieben der Knochenenden in die angrenzende Markhöhle, was jedoch nur bei Knochentransplantation an den langen Röhrenknochen möglich ist, und bei solchen Transplantationen am Schädel und Gesicht nicht in Frage kommt.

Fassen wir die neuen Forschungen zusammen, so sind die in der Praxis gemachten Erfahrungen insofern bestätigt, als man gestielten Weichteilperiostknochenlappen oder ungestielten jedenfalls aber mit Periost versehenen Knochenlappen vom selben Individuum event. auch noch von einem eben amputierten Bein eines anderen (Heteroplastik) den Vorzug geben wird. (Cf. auch Bauer, Verpflanzung konservierter Knochen, Chirurgen-Kongress 1910).

Heteroplastisches Material gibt schon aus dem Grunde weniger günstige Bedingungen bezüglich der An- und Einheilung, als es sich stets um eine freie Plastik handelt. Allerdings ist eine gestielte Heteroplastik nicht unmöglich — doch kommt sie in der Praxis wegen der grossen Schwierigkeit, zwei Individuen durch Verbände miteinander zu fixieren, nur an den Extremitäten in Betracht, (Reichelsche Operation) zumal eine grosse Anzahl anderer Methoden der Plastik zur Verfügung stehen. Ausserdem muss man berücksichtigen, dass man es doch bei der Heteroplastik mit artfremdem Material zu tun hat, das nicht so leicht einheilt wie Material vom selben Individuum.

Immerhin heilen Epidermislappen, Kutislappen, Fettgewebe, Knorpel, Periost und Knochen heteroplastischer Herkunft gewöhnlich an, sofern die 2 Hauptbedingungen für alle plastischen Operationen, nämlich Operieren unter strengster Asepsis und unter sorgfältiger Blutstillung, erfüllt werden.

Was die Wundheilung betrifft, sowie die Substitution des übertragenen Gewebes, so z. B. eines übertragenen Knochens, so vollzieht sich dieselbe genau in derselben Weise wie bei der Autoplastik. Mitunter stösst sich von den Kutislappen mehr Gewebe ab, wie bei autoplastisch entnommenem Material. Ebenso kommt es bisweilen nicht zur Einheilung eines überpflanzten Knochenstückes durch Substitution. Es kann, wie dies ja auch bei der Autoplastik möglich ist, die Verankerung mit der Umgebung ausbleiben, so dass das übertragene Material als Fremdkörper wirkt, entweder überhaupt nicht mit der Umgebung fixiert wird, oder nur durch eine Bindegewebehülle festgehalten ist. In solchen Fällen besteht natürlich stets die Gefahr, dass der nichtsubstituierte, nur durch Bindegewebe fixierte Knochen gelegentlich, so z. B. im Anschluss an ein Trauma, das die bindegewebige Kapsel sprengt, ausgestossen wird. Die Versuche von Lexer haben jedoch gezeigt, dass man bei richtig ausgeführter Operation auch mit der Heteroplastik ganz Erstaunliches leisten kann. Gelang es doch Lexer, resezierte Kniegelenke durch Übertragung und Einheilung von solchen, die von einem amputierten Bein eines anderen Individuums entnommen waren, zu ersetzen, ebenso wie es ihm gelang, ganze Röhrenknochen mit den Gelenkteilen zu transplantieren und fest zur Einheilung zu bringen (Chirurgen-Kongress 1910).

Alloplastisches Material verhält sich wie ein nicht organisierter Fremdkörper. Es kann dadurch einheilen, dass der Körper es mit einem bindegewebigen Mantel umgibt und durch diesen an das umgebende Gewebe anschliesst. Bei dieser Einheilung finden sich neben den gewöhnlichen Bindegewebszellen auch stets Riesenzellen, sogenannte Fremdkörper-Riesenzellen (Fig. 29). Ausserdem hat man beobachtet, dass durch Einbringung von alloplastischem Material das umgebende Gewebe in wirksamer Weise zur Regeneration angeregt werden kann, so dass sich dem fremden Material entlang allmählich das fehlende Gewebe wieder ersetzt. Solche regenerativen Vorgänge finden wir z. B. wenn eine Sehne durch einen Katgutfaden, eine Lymphbahn durch einen Seiden- oder Silkfaden (Handleysche Operation) ersetzt worden ist.

Von den in den Körper verpflanzten Paraffin-Massen (cf. p. 199 ff. Handb. der spez. Chir. des Ohres u. der oberen Luftwege. I. Bd. II. Hälfte) wissen wir, dass das Paraffin teils resorbiert, teils durch Hineinwachsen von Bindegewebe

substituiert wird. Letzterer Vorgang führt zur Verkleinerung des Paraffin-Depots, und dadurch bisweilen zu Misserfolgen, indem durch Paraffin-Injektionen ausgeglichene Vertiefungen und Einziehungen anfangs zwar beseitigt sind (so z. B. Stirnrunzeln) später aber oft in verstärktem Masse durch den Zug des sich bildenden Bindegewebes wieder auftreten.

Natürlich kann eine Fixation von alloplastischem Material durch Bindegewebe oder regeneriertes Gewebe nur dann erfolgen, wenn dasselbe zumindest unter die Haut, also in subkutanes Gewebe gebracht wurde.

In manchen Fällen ist von vorneherein bei der Alloplastik die Anheilung gar nicht möglich, so bei allen äusserlich angebrachten Prothesen aus Hartgummi, Papiermaché, Zelluloid, Glas. Man sucht dann das Material in verschiedener Weise am Körper zu befestigen, so z. B. ein künstliches Auge durch vorher ausgeführte, geeignete Stumpfbildung an der Conjunctiva sclerae, sowie durch die Augenlider, Papiermaché-Nasen oder andere zu ersetzende Gesichtsteile aus diesem Material mit Hilfe einer Brille, endlich die Prothesen (cf. p. 103 ff. Handb. d. spez. Chir. d. Ohres u. d. oberen Luftwege. I. Bd. 1. Hälfte) für den entfernten Ober- oder Unterkiefer aus Hartgummi, ferner solche, die Spalten im harten und weichen Gaumen decken sollen mit Hilfe von Klammern oder Federn, die an den Zähnen oder dem Kiefer der anderen Seite befestigt werden.

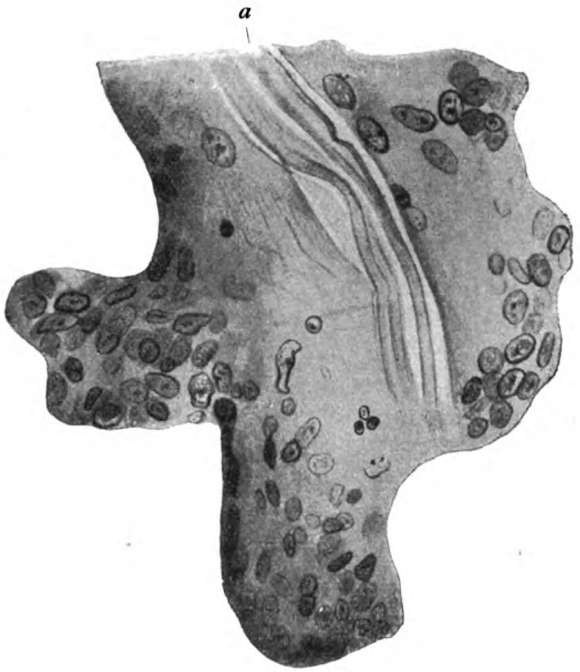

Fig. 29.
Fremdkörperriesenzellen um einen Seidenfaden (a).
(Nach Schmaus-Herxheimer.)

II. Spezieller Teil.

Nachdem wir im allgemeinen Teil die verschiedenen Methoden der Plastik, die Autoplastik mit gestieltem Material und mit ungestieltem Material, ferner die Heteroplastik, und endlich die Alloplastik beschrieben und das Verhalten des Körpers im Anschluss an diese Operationen kennen gelernt haben, sollen im speziellen Teil die hauptsächlich in Betracht kommenden Operationen nach den einzelnen Regionen geschildert werden.

Zu dem Zweck teilt man sich das Gesicht in verschiedene Regionen, so dass wir diese Operationen an folgenden Stellen ausführen.

A. an der Stirn und an der Schläfe, Frontoplastik, Temperoplastik,

B. an der Wange und am Kinn, Meloplastik, Mentoplastik,
C. an den Augenlidern und an der Augenhöhle, Blepharoplastik und Orbitoplastik (einschliesslich des Ersatzes des Auges),
D. an der Nase, Rhinoplastik,
E. an den Ohren, Auroplastik,
F. an den Lippen und am Mund, Cheiloplastik, Stomatoplastik inklusive der Hasenscharten-Operationen,
G. am harten und weichen Gaumen, Uranoplastik, Staphylorrhaphie.

Für die plastischen Operationen empfiehlt sich die allgemeine Narkose, da die Leitungs-Anästhesie im Gesicht nicht sicher ist und durch die Infiltrations-Anästhesie die Grenzen der Gewebe verwischt und die Gewebe selbst geschädigt werden. Jedenfalls muss der Patient bei der Operation selbst ruhig sein, damit man die Schnitte richtig legen kann. Ich wähle bei diesen Operationen Mischnarkosen (Morphium-Scopolamin-Narkose, Bromural-Chloroform-Äther-Narkose, usw.).

A. Die Frontoplastik und die Temperoplastik.

Fig. 32.

30jähriges, durch die Amme infiziertes Mädchen. Ausgedehnte Zerstörung der Gesichtshaut- und -knochen. Lider, Wangen und Lippen durch ungestielte Kutislappen ersetzt. Sattelnase mit Perforation. Kieferankylose.

(Nach Lexer.)

Die Frontoplastik und die Temperoplastik kommen unter folgender Indikation zur Ausführung. Einmal sind es maligne Tumoren, namentlich die flachen Hautkarzinome, welche mit bedeutender flächenhafter Ausbreitung an Stirn und Schläfe oft jahrelang sitzen, ohne in den Knochen hereinzuwuchern (Fig. 30). Auch Naevi, die in Karzinome oder Sarkome übergegangen sind, machen nach Entfernung des Tumors eine plastische Operation nötig. Direkt oberhalb des Ansatzes der Nase sehen wir bisweilen die malignen Nasenrachenpolypen (Fig. 31) durch das Stirnbein nach aussen durchbrechen. Ferner sind es Erkrankungen des III. Stadiums der Lues, gummöse Prozessse, die sich ja gerade an den flachen Gesichts- (Fig. 32) und Schädelknochen etablieren (Fig. 33) und zu tief greifenden selbst den Knochen zerstörenden Ulzerationen führen. Die Tuberkulose finden wir weniger am Knochen, als in Form des Lupus s. Tuberculosis cutis (Fig. 34),

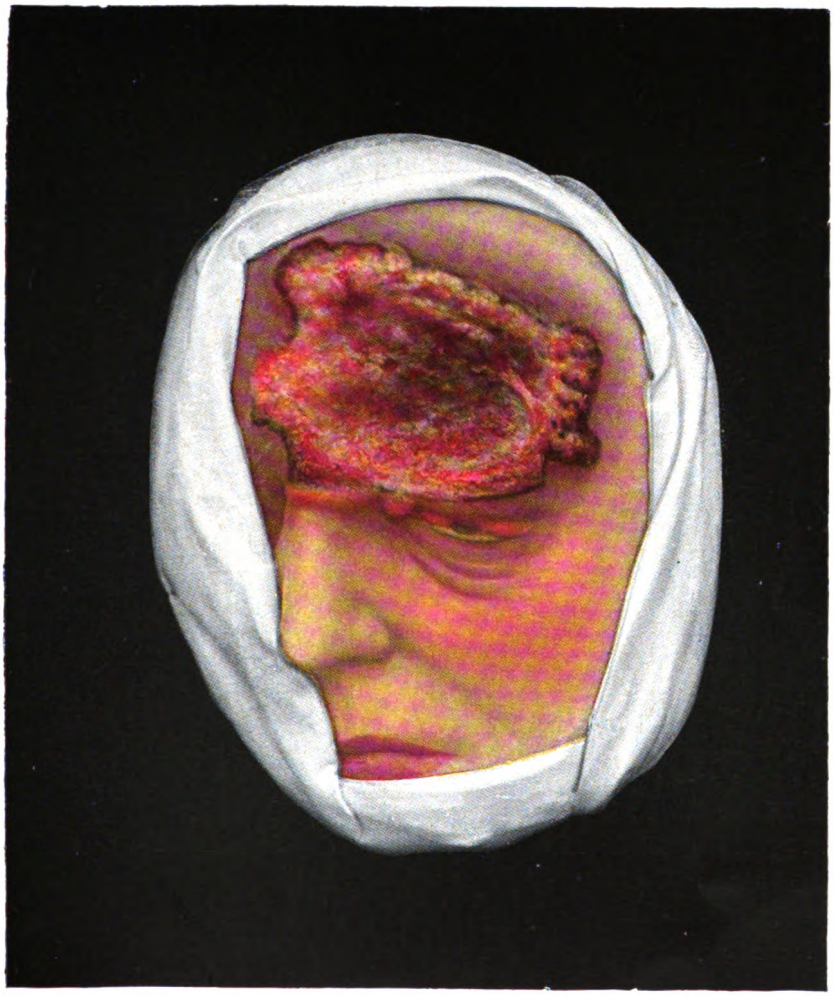

Fig. 30.
Carcinoma frontis.
(Nach Bockenheimer, Atlas chirurgischer Krankheitsbilder.)

Curt Kabitzsch, Würzburg.

Fig. 34.
Carcinoma labii inferioris — Tuberculosis cutis.
(Nach Bockenheimer, Atlas chirurgischer Krankheitsbilder.)

Curt Kabitzsch, Würzburg.

der von einem Gesichtslupus fortgeleitet, gewöhnlich erst an der Haargrenze Halt macht. Endlich sind es Narben und Verbrennungen, sowie Defekte nach Verletzungen, wobei nach komplizierten Frakturen nicht nur Weichteile, sondern auch der Knochen verloren sein kann, und solche, die wir durch Ausführung einer Operation (Rhinoplastik), willkürlich gesetzt haben. Auch angeborene Spalten, die gewöhnlich die Mitte der Stirn betreffen (Fig. 35) und durch den Knochen bis

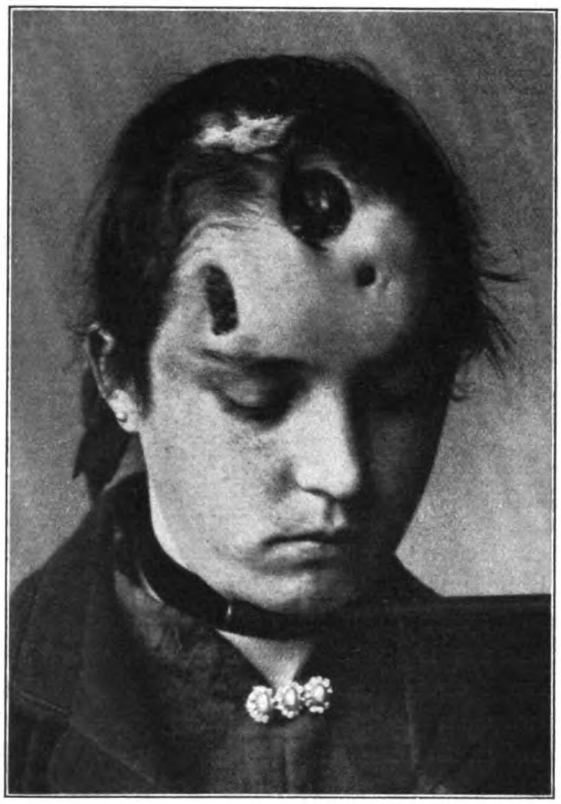

Fig. 33.
Defekte der Schädelknochen bei Lues hereditaria.
(Nach Lexer.)

auf die Dura gehen, seien noch erwähnt, sowie die über und neben der Nasenwurzel austretende Encephalocele sincipitalis in ihren drei Formen (Fig. 36).

Handelt es sich um Defekte, die nur die Weichteile betreffen, so können wir den Defekt, der bis auf den Knochen gehen kann, durch lange, breite Epidermislappen decken, die unter lokaler Anästhesie vom Oberschenkel an seiner Aussenseite entnommen sind, und die auf die frisch gesetzte Wundfläche, bei älteren granulierenden Flächen auf die nicht mehr eitrig sezernierende, sondern nach Anwendung von feuchten Verbänden (2%ige Borsäure; 1 – 3%iges Wasserstoff-Superoxyd) in eine frisch rot granulierende Wundfläche verwandelte Partie

Fig. 35.
Kongenitale Stirnspalte.
(v. Bergmannsche Klinik.)

nach vorheriger Abkratzung der Granulationen mit dem scharfen Löffel, luftdicht aufgelegt und mit sterilen Kompressen oder Salbenlappen bedeckt werden (cf. allgemeiner Teil).

Das kosmetische Resultat ist hier selbst bei sehr grossen Defekten gut zu nennen. Namentlich wenn es gelingt, mit einem einzigen Lappen den

Fig. 36.
Encephalocele sincipitalis.
(Nach v. Bergmann.)

ganzen Defekt so zu decken, dass seine Ränder noch von Epidermis überragt werden. Aber auch bei stückweiser Deckung ist der Erfolg gut, da mehrere kleinere Lappen sogar leichter anheilen. Man lässt dabei zwischen den einzelnen Epidermisstreifen kleine Zonen, die ohne Epidermistransplantation bleiben, und die von den benachbarten Epidermisstreifenrändern leicht epidermisiert werden. Dagegen darf man nicht, sofern man mehrere Lappen nimmt, dieselben so auflegen, dass sie sich an ihren Rändern decken, da sonst an diesen Stellen später wulstige Verdickungen zu sehen sind. Der kosmetische Erfolg nach der einfachen Thierschschen Transplantation ist auch deshalb ein guter, weil an Stirn und Schläfe das subkutane Fettgewebe ganz spärlich entwickelt ist, so dass nach Auflegen von Thierschschen Lappen kaum eine Niveau-Differenz besteht, weil ferner die anfangs rotbraune oder weisse Farbe der transplantierten Epidermis bald schwindet und sich unter den direkt auf den Knochen aufgelegten Epidermisstreifen von der Nachbarschaft aus allmählich subkutanes Gewebe bildet.

Fig. 37.
Breiter Meissel nach Lauenstein.

Will man den Defekt an Stirn und Schläfe so decken, dass die Niveau-Differenzen vollständig ausgeglichen werden, so empfehlen sich die Krausseschen Kutislappen, die man vom Oberschenkel unter Leitungsanästhesie nach Hackenbruch entnehmen und nach dem Auflegen mit einigen Nähten fixieren kann. Die Kutislappen

werden mit steriler Gaze bedeckt, oder auch mit Salbenlappen (allgemeiner Teil); ihre Anheilung fordert längere Zeit, zumal sich, wie erwähnt, die Epidermis oft vollständig abstösst und dann erst von den Randpartien und von dem Lappen selbst ersetzt wird, sobald er angeheilt ist. Viele Chirurgen ziehen daher die einfache Thierschsche Epidermistransplantation vor.

Sind diese nur die Weichteile betreffenden Defekte relativ leicht zu decken, so müssen wir komplizierte Verfahren anwenden, wenn ausser den Weichteilen auch der Knochen ersetzt werden muss. Es sei dabei erwähnt, dass z. B. nach Frakturen, nach Osteomyelitis, Lues usw. durch Knochennekrose entstandene, bis 5 Mark-Stück grosse Defekte, namentlich bei jugendlichen Individuen sich durch Osteoplastik vom benachbarten Knochen aus spontan regenerieren können. Beim Erwachsenen ist dies allerdings nicht die Regel, und daher sind wir oft, selbst bei kleineren Defekten und selbstverständlich bei allen grossen Defekten genötigt, einen Knochenersatz zu schaffen, zumal Defekte in den Schädelknochen nicht nur die Gefahr der Verletzung des Gehirns, sondern auch das Auftreten von Geisteskrankheiten (Idiotie) in sich bergen.

Die Deckung eines Weichteilknochendefektes in der Stirn- und Schläfengegend kann in verschiedener Weise erfolgen. Am sichersten sind gestielte Weichteilknochenlappen, die man zur Deckung der Schläfengegend über und hinter dem Ohr, zur Deckung von Defekten der Stirn, der Scheitelbeingegend entnimmt. Die Basis dieser Lappen ist dabei dem Defekt zugekehrt, während dann aus der Kopfhaut ein mehr oder weniger grosser Lappen geschnitten wird. Man durchtrennt dabei die Weichteile mitsamt dem Periost. Von den Rändern des umschnittenen Lappens aus sucht man mit einem breiten Bildhauermeissel (Fig. 37) mit flach zur Oberfläche gehaltenen Schlägen die Tabula externa womöglich in einem Stück, event. in mehreren Scheiben, wobei jedoch der Zusammenhang mit dem Periost gewahrt bleiben muss, abzumeisseln. Den am Kopf entstandenen Defekt deckt man sofort mit Epidermisstreifen und lässt später die Haare aus der Nachbarschaft über diese haarlose Stelle kämmen, oder bei grösseren Defekten eine Perrücke tragen. Man nimmt den Knochenlappen stets grösser wie den Defekt und passt ihn dann mit der Knochenschere so an, dass er gut in diesen hineinpasst. Vor allem muss dabei vermieden werden, dass der überpflanzte Knochen so klein ist, dass er z. B. direkt auf die Dura sinkt und dann später Reizung oder Druckerscheinung am Gehirn ausüben könnte. Der Knochenperiostweichteillappen wird mit seinen Weichteilen an den angefrischten Defekträndern mit Nähten fixiert. Später sobald der grösste Teil angeheilt ist, folgt noch die Durchschneidung des Stiels, usw. (allgemeiner Teil).

Der Nachteil dieser vom Kopf entnommenen Lappen ist der, dass die Haut Haare trägt. Es muss daher nach Anheilung der Lappen eine Epilation, am besten auf elektrolytischem Weg ausgeführt werden, die aber nicht immer einwandfrei gelingt oder dauernd bestehen bleibt. Krause beschrieb kürzlich einen Fall, bei dem er sich in der Weise geholfen hatte, dass er nach Anheilung des auf die Stirn überpflanzten Weichteilknochenlappens vom Schädel den Weichteillappen von der unterdessen angeheilten knöchernen Unterlage wieder löste und an seine frühere neu angefrischte Stelle zurückverpflanzte. Der an der Stirn

dann wieder auftretende Weichteildefekt konnte mit Epidermislappen gedeckt werden. Da dies aber nicht immer möglich ist, so zieht man andere, auch einfacher auszuführende Verfahren vor. So kann man den knöchernen Defekt durch einen periosthaltigen Knochenlappen aus der Tibia, unter Umständen auch aus der Tabula externa des Schläfenbeins des Patienten nehmen, event. auch Material von einer Leiche oder konservierten Knochen benutzen und nach erfolgter Anheilung darüber einen ungestielten Kutislappen, oder Thierschsche Epidermisstreifen verpflanzen.

Wir haben gesehen, dass auch der ungestielte Knochenlappen, namentlich wenn er Periost enthält, vom Körper zur Anheilung gebracht wird. Aus diesem Grunde wendet man auch heute das früher vielfach benutzte alloplastische Material, wie Zelluloid oder Metallplatten nicht mehr an. Einfache Eindrücke des Knochens an Stirn und Schläfe werden auch dadurch beseitigt, dass z. B. eine freie Fettgewebstransplantation erfolgt (Lexer).

Einerlei wie man die Defekte an Stirn und Schläfe gedeckt hat, das Operationsgebiet wird am besten nach Auflegen von steriler Gaze, die mit Heftpflasterstreifen fixiert ist, mit einem Capistrum duplex versehen, das man mit wenig Watte, Cambrick- und Stärkebinden ausführt. Bei den Fällen, wo Knochen ersetzt werden musste, ist die Nachbehandlung eine längere, namentlich auch infolge der noch nötigen Nachoperationen, so dass man auf eine Heilungsdauer von mehreren Wochen (4—6) rechnen kann Im Gegensatz dazu steht die kurze Heilungsdauer, wenn nur Thierschsche Transplantationen (8 – 10 Tage) oder Kutislappen genommen wurden (2—3 Wochen). In den meisten Fällen ist aber auch bei dem Ersatz von Knochen und Weichteilen bei richtiger Auswahl und sachgemässer Ausführung der Operation das kosmetische Resultat ein befriedigendes. Nach Anheilung der Lappen ist Massage, Gesichtspflege, so Gesichtsduschen, Einreibungen mit Salben, Bedecken mit Puder und Schminke mehrere Monate lang wichtig.

B. Die Meloplastik und die Mentoplastik.

Die Meloplastik wird vielfach unter derselben Indikation wie die Fronto- und Temperoplastik ausgeführt, so z. B. bei Tumoren (Fig. 38), bei Tierfellnävi, Tuberkulose, die namentlich die Jochbeingegend befällt, bei Narben, sowie bei narbiger Kieferklemme, nach Aktinomykose der Wange, ferner nach Verletzungen, so nach komplizierten Frakturen, wie sie nach Überfahrungen, nach Boxkämpfen usw. vorkommen. Ferner ist eine Meloplastik nötig nach der Exzision von Narben, welche im Verlauf der Noma entstanden sind, nach der Exzision von Keloiden, die z. B. nach Mensurschmissen, im Orient nach Tätowierungen auftreten und Beschwerden machen. Auch für das Einsinken einer Gesichtshälfte bei Hemiatrophia facialis (Fig. 39), endlich bei den angeborenen schrägen Gesichtsspalten kommen diese Operationen zur Ausführung. Selbst die kleinsten Defekte der Wangen werden besser plastisch gedeckt, da nach einfacher Hautzusammenziehung hässliche Narben entstehen, die vor allem durch Zug an Augen, Nase und Mund zu Entstellungen führen.

Bei der Meloplastik haben wir es mit einfachen und kombinierten Methoden zu tun. Unter der einfachen Methode sind alle diejenigen zu verstehen, bei denen nur die Haut zu ersetzen ist. Bei den kombinierten Methoden müssen ausser der Haut nebenbei noch z. B. das Fettpolster der Wange oder ein Gesichtsknochen, endlich die Wangenschleimhaut oder mehrere dieser Gewebe zusammen ersetzt werden.

Zur einfachen Meloplastik eignet sich wegen des reichlichen Fettgewebes der Wange auf keinen Fall die einfache Epidermistransplantation, zumal durch sie die Niveau-Unterschiede nicht ausgeglichen werden und die Epidermislappen in den Defekt hineingebracht, wie überall da, wo sie nicht auf eine feste Unterlage kommen, stark schrumpfen und auch in dem mehr äusseren schädigenden Einflüssen ausgesetzten Gesicht nicht genügend Schutz gewähren. Man nimmt daher zur Deckung von den nur die Haut betreffenden Defekten, Kutislappen und transplantiert, wenn es sich um Ersatz einer grösseren Wangenfläche, z. B. nach der Exzision von Tierfell-Nävi handelt, nicht einen Lappen, in einer Sitzung, sondern man ersetzt in verschiedenen Sitzungen stückweise und allmählich den Defekt durch eine Reihe kleinerer, und daher besser anheilender Lappen. Das kosmetische Resultat ist hier nach Verlauf von Jahren, wenn sich das Aussehen der Lappen dem der umgebenden Haut assimiliert hat, ein durchaus gutes.

Fig. 38.
Lupus-Karzinom.
(v. Bergmannsche Klinik.)

Schwieriger auszuführen sind die Operationen, die wir zu der kombinierten Meloplastik nötig haben. In der zwischen Ohr und äusseren Augenwinkel gelegenen Regio zygomatica haben wir neben den Weichteilen bisweilen den Knochen zu ersetzen, was mit Hilfe von gestielten Weichteilknochenlappen von der Stirn her geschehen muss, wobei die Tabula externa zur Deckung grösserer Knochendefekte (Jochbein, Orbitalrand) genommen wird. Nach Schussfrakturen und Überfahrungsfrakturen (z. B. nach dem Querinschen Transversalbruch des Oberkiefers) oder bei Osteomyelitis der Gesichtsknochen, bei denen

einer oder beide Oberkiefer verloren gehen, ist der Oberkiefer gewöhnlich nur durch alloplastisches Material (Hartgummiprothesen) zu ersetzen, während die Weichteile des Gesichts mit Kutislappen, ferner mit gestielten Lappen von Stirn und Hals bedeckt werden. In derselben Weise werden von der verschiedensten Seite Lappen herangezogen, wenn die ganze Wangenhaut z. B. durch Noma, Lupus oder Lues zerstört ist.

Häufig sind jedoch die Knochendefekte nur klein. So handelt es sich nach Splitterfrakturen oft nur um eine Depression des Jochbeins mit Abstossung kleiner Knochensequester. In solchen Fällen versucht man zunächst den deprimierten Knochen blutig mit dem Elevatorium zu heben und zu reponieren, fixiert ihn eventuell mit Drahtnähten oder einer Stecknadel in seiner normalen Stellung und deckt dann den Hautdefekt durch Kutislappen. Kleine Knochendefekte oder Einziehungen kann man durch ungestielte periosthaltige Stücke der Tibia, Knochenstücke von einer Leiche, oder durch konserviertes Knochenmaterial, ferner aber auch durch freie Fetttransplantation (Neuber. E. Rehn), oder durch alloplastisches Material, so durch Injektion von Paraffin ersetzen und darüber die Weichteilplastik ausführen. Durch Einpflanzung von Fettgewebe, eventuell von einem zufällig gewonnenen Lipom kann man die entstellende Einziehung einer Gesichtshälfte bei der Hemiatrophia facialis, oder bei den schrägen Gesichtsspalten ferner die Einziehungen nach Narben beseitigen. Man bringt hierbei zunächst das Fettgewebe unter die von der Unterlage von einem kleinen, seitlichen Einschnitt aus mit einem scharfen Instrument gelöste Haut, lässt dasselbe einheilen und exzidiert dann erst die meist atrophische und verschrumpfte Haut über der früheren Einziehung. Der Hautdefekt wird dann mit einem Kutislappen gedeckt.



Fig. 39.
Hemiatrophia facialis.
(v. Bergmannsche Klinik.)

Eine andere Art der kombinierten Meloplastik ist diejenige, bei der die ganze Wange inklusive der Wangenschleimhaut ersetzt werden soll. Hierzu stehen die verschiedensten Methoden zur Verfügung. Als Regel gilt, dass der zum Ersatz der Wangenschleimhaut erforderliche Lappen mit Schleimhaut oder Haut bedeckt sein muss, da eine Weichteilwundfläche im Mund zu schädigenden Narben Veranlassung geben würde. Kleinere Defekte der Schleimhaut kann man durch gestielte Schleimhautlappen aus Unter- und Oberlippe (Oberst) sowie aus dem harten Gaumen (Bayer) decken, aus Zunge und Mundbodenschleimhaut oder

ungestielt von entfernteren Stellen des Körpers entnehmen, während man den Hautdefekt der Wange durch Verschiebung zweier gestielter Lappen deckt (Fig. 40). Auch Deckungen eines mit seiner Wundfläche nach der Mundhöhle zu eingenähten Hautlappens aus der Nachbarschaft mit Epidermisstreifen sind als Schleimhautersatz vorgeschlagen, doch schrumpft die Epidermis, die allerdings eine schleimhautähnliche Beschaffenheit annimmt, meist derart, das Narbenzusammenziehungen der Wangenschleimhaut resultieren.

Um die Deckung grosser Defekte der Schleimhaut und Wange zu erreichen, sind verschiedene Möglichkeiten vorhanden. Erstens kann ein aus der Nachbarschaft entnommener Lappen mit seiner Hautseite nach innen geklappt werden. Dieses von Kraske angegebene von Gersuny modifizierte Verfahren stellt sich folgendermassen dar. Man umschneidet sich allseitig einen Weichteillappen, der grösser als der Defekt sein muss, aus Unterkiefer- und Kinngegend, oder falls diese Hautpartie behaart ist, aus der Regio zygomatica (von Eiselsberg), einen Lappen der nach dem Defekt zu abpräpariert wird, und nicht etwa durch eine Hautbrücke an der Basis des Defektes, sondern nur durch einen aus Faszie und Fettgewebe bestehenden Stiel mit der Unterlage in Verbindung steht. Dieser so gelöste, bis ca. 1 cm vom Defekt entfernte Lappen wird mit seiner Hautseite in den Defektrand exakt eingenäht. Gersuny hat nachgewiesen, dass die Ernährung des Lappens auch durch diesen Faszien- und Fettgewebestiel genügt. (cf. Fig. 41, 42, 43). Die vorderen Ränder des umgeklappten Lappens werden dabei mit der Schleimhaut der Ober- und Unterlippe vereinigt, so dass dadurch auch der fehlende Schleimhautsaum des Mundes ersetzt werden kann. An der Umschlagstelle des Lappens lässt sich die Haut meist durch eine Naht vollständig adaptieren, dagegen müssen die zwei ovalen, durch Ausschneiden und Umklappen des Lappens entstandenen Defekte mit Thierschen Epidermisstreifen, besser noch mit Kutislappen gedeckt werden, oder man benützt gestielte Lappen aus der Kinngegend.

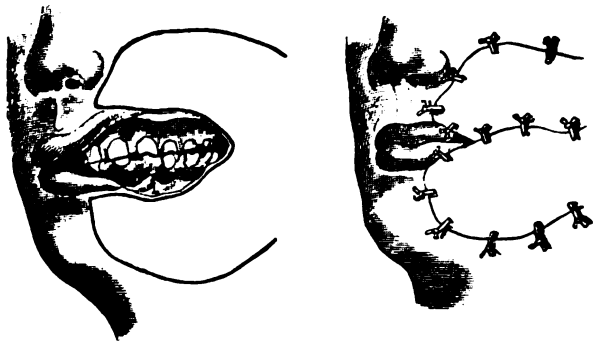

Fig. 40.
Meloplastik durch Verschiebung zweier gestielter Lappen.
(Nach v. Esmarch-Kolwalzig.)

Der Nachteil der Kraske-Gersunyschen Methode besteht darin, dass bei Männern gerade der zur Bildung genommene Teil des Gesichts gewöhnlich behaart ist, und dass dabei die nach dem Mund geklappte Lappenpartie an ihrer Hautseite Haare trägt, die weiter wachsen und dann störend wirken. Daher haben Czerny, Israel, Hahn, neuerdings Lexer gestielte Lappen aus entfernteren Gegenden, die keine Haare tragen, von Hals, Brust, Stirn zur Deckung der Wangendefekte herangezogen. So nahm Czerny einen Lappen aus der

Wangen- und Halsgegend, und zwar doppelt so lang als der Defekt — die Basis war in der Regio zygomatica, das Ende in der Mitte des Halses — so dass er in der Mitte zusammengeklappt und so als verdoppelter, nach der Mundhöhle wie nach aussen zu Haut tragender Lappen in den Defekt eingenäht werden konnte. Die Stelle, wo der Lappen umgeklappt ist, kann dabei zur Bildung des Mundes verwandt werden (v. Essmarch). Lappen von der Brust mit der Basis an der Klavikula und dem Ende an der Mamille sind von Hahn zur Meloplastik verwendet worden.

Am empfehlenswertesten ist das von Israel angegebene Verfahren, das zwar langwierig ist, jedoch einmal die Wangenschleimhaut gut ersetzt und sodann keine Entstellung hinterlässt. Israel bildet einen langen, breiten Lappen, dessen Basis am Unterkiefer beginnt und der aus der Regio colli lateralis entnommen, bis zur Klavikula reicht. Derselbe wird (Fig. 44) mit der Wundfläche nach aussen geklappt und dann mit der Hautseite nach der Mundhöhle zu in den Defekt der Schleimhaut eingenäht. Der am Hals und an der Wange entstehende Defekt lässt sich — ein weiterer Vorteil der Methode — durch Naht, event. nach vorheriger Unterminierung, von den Schnitträndern aus vereinigen, ohne dass durch die entstehenden Narben Verzerrungen oder Störungen resultieren. Nach ca. 2—3 Wochen ist der in den Defekt genähte Lappen so eingeheilt, dass er vom Defektrand aus bereits genügend vaskularisiert ist. Es kann daher die Basis des Lappens durchtrennt werden. Da der Lappen sehr lang ist, kann man ihn, nachdem die auf seiner Wundfläche entstandenen Granulationen abgekratzt sind, so umschlagen, dass das nach Durchschneiden des Stieles freie, hintere Ende auf die Wundfläche des in den Schleimhaut-Defekt genähten, vorderen Lappenendes geklappt und nach Wundmachen der Defekträndер der Wangenhaut mit Nähten fixiert werden kann. So besteht die neugebildete Wange aus einem doppelten Hautlappen. Es erübrigt dann noch nach weiteren zwei Wochen, den Lappen an der Umschlagstelle zu durchschneiden, um die hier noch restierende

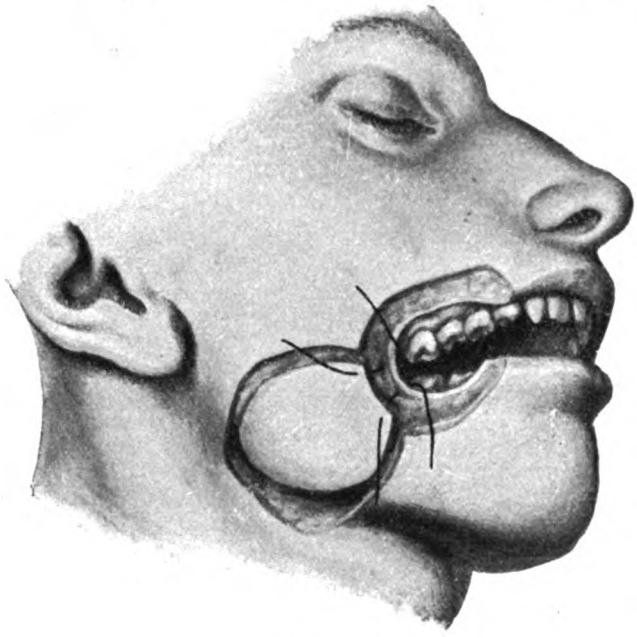

Fig. 41.

Meloplastik nach Kraske-Gersuny.

Penetrierender Wangendefekt, in dessen nächster Nachbarschaft ein ungestielter Lappen umschnitten wird.

(Nach Zuckerkandl.)

Lücke in der Wange durch Annähen der nunmehr entstehenden zwei angefrischten Lappenränder mit den Defekträndern zu schliessen. Dabei muss der hintere

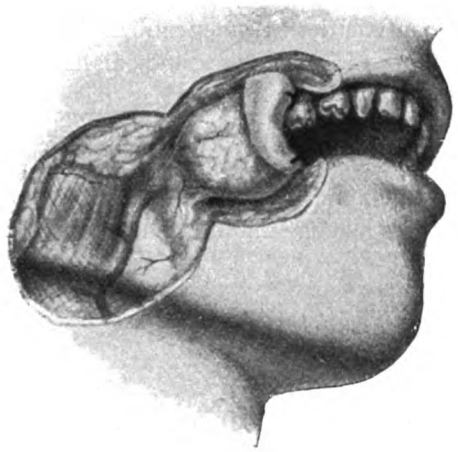

Fig. 42.
Meloplastik nach Kraske-Gersuny.
Der Lappen ist gegen den Defekt aufpräpariert und bleibt nur durch Unterhautzellgewebe in Zusammenhang mit der Umgebung.
(Nach Zuckerkandl.)

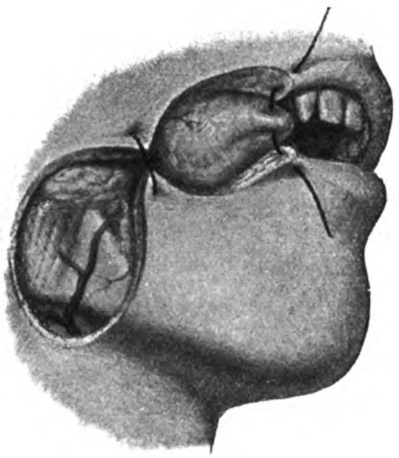

Fig. 43.
Meloplastik nach Kraske-Gersuny.
Der Lappen mit seiner Hautseite gegen die Mundhöhle gekehrt. ist in den Defekt eingenäht.
(Nach Zuckerkandl.)

Rand des nach dem Mund zu liegenden Lappenrandes mit der angefrischten Schleimhaut des Defektrandes, der hintere Rand des nach aussen liegenden

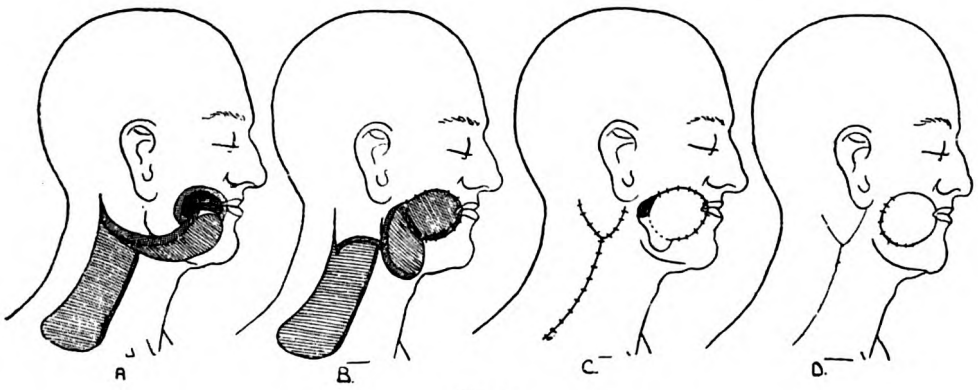

Fig. 44.
Meloplastik nach Israel.
(Nach Pels-Leusden.)

Lappenrandes mit der angefrischten Haut des Defektrandes durch Nähte vereinigt werden.

Die Bildung der Schleimhaut am Mundwinkel erfolgt durch Lappen aus der Schleimhaut der Ober- und Unterlippe, die mit den Rändern des zur Plastik benutzten, nunmehr zur Mundwinkelbildung keilförmig eingeschnittenen Hautlappens vereinigt werden.

Lexer gibt bei der Meloplastik den Lappen von der Stirngegend den Vorzug da dieselben bei allen Individuen dicker und daher besser ernährt sind, als Lappen vom Hals. Kann es doch bei älteren Individuen vorkommen, dass das Ende sehr langer, von der unteren Halsregion entnommener Lappen wegen ungenügender Ernährung abstirbt. Während zur Deckung eines bartlosen Gesichtes für die Wange ein langer Lappen von der Stirn genommen werden kann, dessen vordere Hälfte wie bei der Israelschen Plastik zunächst mit der Hautseite nach

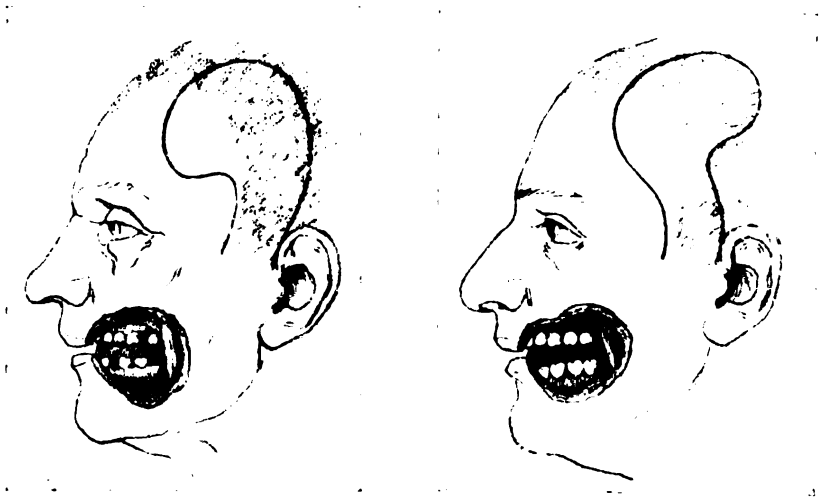

Fig. 45.
Pistolenförmige Stirnkopfhautlappen für doppelte Wangenplastik mit Bartersatz.
(Nach Lexer, Verhandlungen d. Deutschen Ges. f. Chirurgie. Bd. 39.)

dem Mund zu eingenäht wird, während die Verdoppelung durch Umklappen in späteren Sitzungen in der oben beschriebenen Weise erfolgt, wählt Lexer, wenn bei männlichen Individuen die Wangenhaut Bartwuchs aufweisen soll, einen verdoppelten Stirnkopfhautlappen. Das Ende des Lappens schneidet Lexer nach Art eines breiten Pistolengriffes, also nicht wie sonst üblich, in Zungenform, wobei der Pistolengriff in einem solchen Fall als Fortsatz nach der Stirn oder der behaarten Kopfhaut zu auslaufen kann (Fig. 45). Der umschnittene Lappen wird um seinen Stiel nach unten in den Defekt geklappt, und der die unbehaarte Haut tragende Teil zum Ersatz der Wangenschleimhaut in den Defekt eingenäht, während durch Umklappen des behaarten Teils nach aussen die äussere Wangenpartie gebildet wird. Der Lappen wird also nicht, wie bei der früheren Methode in der Mitte so umgeklappt, dass der vordere Teil die Schleimhaut deckt, und das hintere Ende die äussere Haut, sondern er ist so breit am vorderen Ende, was nur durch die in der Stirngegend vorhandene,

bessere Ernährung (A. temporalis) möglich ist, dass dieser umgeklappt und aus ihm allein ein Doppellappen gebildet werden kann. Analog dem Israel-schen Verfahren folgt dann später die Durchschneidung an der Umschlagstelle des vorderen Lappenteiles i. e. Trennung zwischen der nach innen genähten haarlosen, und dem nach aussen sehenden, behaarten Lappenteil, sowie die Anfrischung der Schleimhaut des Defektrandes, mit dem der Rest des inneren Lappenteils vernäht wird, während der noch nicht angenähte Teil des behaarten äusseren Lappenteils mit den angefrischten Hauträndern des Defektes vereinigt werden muss. Ferner muss unter Umständen noch die Mundwinkelbildung später erfolgen, und zwar durch keilförmige Exzision in die eingenähten Lappenteile und Umsäumung unter Bildung von Schleimhautlappen aus Ober- und Unterlippe sowie Zusammennähen unter Lippensaumverziehung (Fig. 46). Ausserdem muss dann noch der Stiel des Lappens durchtrennt und zurückgepflanzt, sowie der Stirndefekt nach Thiersch oder Krause gedeckt werden. Die Haare dieses äusseren Lappenteils fallen dabei nach der Stieldurch-schneidung aus. Doch wuchsen sie in einem von Lexer operierten Fall wieder, während von der Kopfhaut entnom-mene, ungestielte Lappen durch Atrophie der Haar-bälge haarlos wurden.

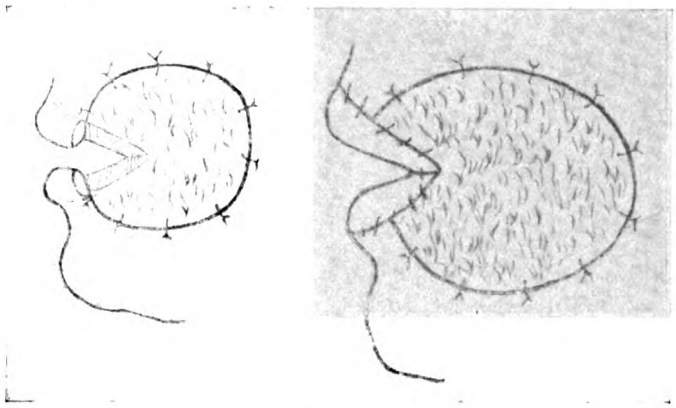

Fig. 46.
Mundwinkelbildung.
(Nach Lexer, Verhandlungen d. Deutschen Ges. f. Chirurgie. Bd. 39.)

Bardenheuer und Schimmelbusch haben bei sehr grossen Defekten der Wange mit teilweise oder vollständigem Verlust einer oder beider Lippen folgende, viel eingreifendere Methode gewählt. Sie benutzen zwei Lappen, einen aus der Stirn und einen zweiten vom Hals. Der erste Lappen wird dann um seinen Stiel geklappt und in den Defekt mit der Hautseite nach der Mundhöhle zu eingenäht, während der zweite Lappen auf den ersten Lappen als Ersatz der Wangenhaut genäht wird. Man kann natürlich sowohl den Lappen von der Stirn, wie den vom Hals zum Ersatz der Wangenschleimhaut nehmen. Doch darf der nach innen geschlagene Lappen keine Haare tragen, da zwar ein Teil der Haarbälge des Lappens atrophiert, mitunter aber jahrelang die Haare bis zur Zopfbildung weiterwachsen.

Bis zur Bendigung dieser Plastik sind noch eine ganze Reihe von kleinen Eingriffen wie Stieldurchtrennungen, Anfrischung der Lappenränder mit folgender Naht, Deckung der durch die Lappenentnahme entstehenden Defekte nötig. Bei den aus der Wange, namentlich unterhalb der Regio zygomatica entnommenen Lappen kann man leicht den Ductus Stenonianus verletzen, namentlich wenn

man wegen eines malignen Tumors, oder auch wegen Aktinomykose an der Wange zu operieren hat. Bei eingetretener Verletzung muss man, um Speichelfisteln zu vermeiden, versuchen die zwei Enden sichtbar zu machen und dieselben durch Naht zu vereinigen; oder aber, was einfacher ist, man näht das zentrale Ende an den Defekträndern der Schleimhaut an.

Auch die Ausläufer des N. facialis, so der Ramus maximus, der nach dem oberen Rand der Oberlippe verläuft, und der Ramus marginalis können dabei durchtrennt werden. Während eine Verletzung des unteren Astes ohne Belang ist, darf der Ramus maximus wenigstens in seinem Stammteil nicht verletzt werden, da sonst der Mundwinkel herabsinkt und eine starke Entstellung zurückbleibt. Aus der meiner Arbeit „Der N. Fazialis in Beziehung zur Chirurgie" entnommenen Abbildung (Fig. 20) geht der Verlauf des Nerven deutlich hervor, so dass man ihn in vielen Fällen durch geeignet angelegte Schnitte schonen kann. Ist dies, wie z. B. bei der Entfernung von Tumoren nicht möglich, so kommen Vereinigung der durchschnittenen Stümpfe, oder auch eine Nerventransplantation vom N. hypoglossus oder N. accessorius in Frage.

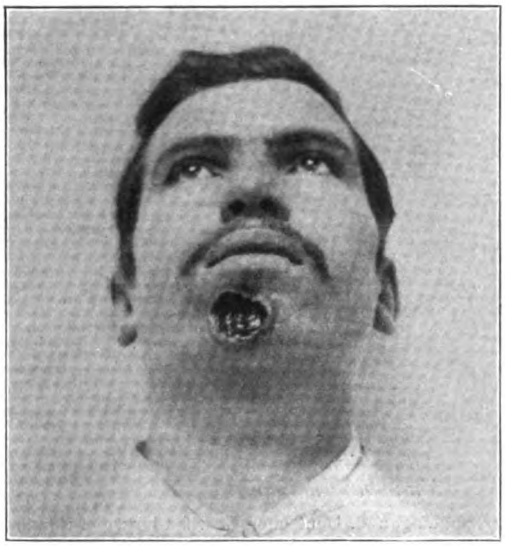

Fig 47.
Primäraffekt der Kinngegend.
(v. Bergmannsche Klinik.)

Noch komplizierter gestaltet sich die Meloplastik, wenn sie gleichzeitig, wie z. B. nach Exzision von Narben nach schweren Verbrennungen, oder zur Deckung der angeborenen queren oder schrägen Gesichtsspalten mit einer Blepharo-Rhino-Cheilo-Stomatoplastik etc. verbunden werden muss. In solchen Fällen sind gewöhnlich mehrzeitige Operationen nötig, so dass sich das operative Heilverfahren viele Monate hinzieht.

Die Mentoplastik kann nach Verletzungen, die zu Abreissungen der Haut der Kinngegend geführt haben, nach Exstirpation von Tumoren, so z. B. Karzinomen der Unterlippe, die auf die Kinngegend übergegangen sind, oder solchen des Unterkiefers, der Speicheldrüsen, des Mundbodens und der Zunge, bei Defekten, wie sie nach einem Primäraffekt (Fig. 47) und gummösen Prozessen, nach Tuberkulose, Aktinomykosis, Noma entstehen, nötig sein. Kleinere Defekte der Kinngegend kann man dabei auf die einfachste Art, nämlich durch Zusammenziehung der Wundränder nach vorheriger Unterminierung mit Weichteilnähten schliessen, ohne dass dadurch Verzerrung oder Verstellung des Mundes zustande kommen. So werden Tumoren der Unterlippe, die nach der Kinngegend sich ausdehnen, durch eine keilförmige Exzision entfernt und der Defekt wird durch Nähte zusammengezogen (cf. Cheiloplastik). Nach kurzer Zeit hat sich die zusammengezogene Haut so ausgedehnt, dass die Kinngegend wieder vollständig normal ist.

Zur Deckung grösserer Defekte dagegen zieht man gestielte Hautlappen von der Regio colli lateralis den Krause'schen Kutislappen vor, wobei man bei sehr grossen Defekten 2 Lappen von den beiderseitigen Halsregionen entnimmt, die Basis unterhalb des Unterkiefers legt, die Lappen nach dem Kinndefekt zu schneidet und in der Mitte der Regio mentalis durch einige Nähte vereinigt. Die Defekte am Hals werden durch Zusammenziehung oder nach Thiersch und Krause gedeckt. Lappen aus der Wange sind weniger empfehlenswert, da ein gleichmässiges Ausschneiden wegen der verschiedenartigen Entwickelung des Unterhautfettgewebes und der durch die Gesichtsknochen bedingten Niveau-Unterschiede schwer ist, der N. facialis dabei verletzt werden und der entstehende Defekt zwar leicht in derselben Weise wie am Hals gedeckt werden kann, aber doch entstellender wirkt.

C. Die Blepharoplastik und die Orbitoplastik (inkl. Augenersatz).

Derartige operative Eingriffe sind an den Augenlidern nach Verletzungen nicht so häufig nötig, da der Margo supraorbitalis, sowie die knöcherne Umrandung der Orbita eine Verletzung der Lider, sowie der Augen, in vielen Fällen, so z. B. bei Säbelhieben oder Automobilunfällen, verhindern oder sie mildern. Andererseits muss oft selbst nach kleinen Verletzungen der Lider eine plastische Operation herangezogen werden, da Narben an den Lidern nur zu leicht ein Ektropium derselben veranlassen. Häufiger wie nach Verletzungen sind nach Zerstörungen der Lider durch Geschwülste z. B. flache Hautkrebse (Fig. 48), nach tuberkulösen (Fig 49) oder luetischen Erkrankungen, nach Phlegmonen, Milzbrand (Fig. 50) usw. Plastiken erforderlich.



Fig. 48.
Cancroid des unteren Augenlids.
(v. Bergmannsche Klinik.)

Die einfachste Art der Blepharoplastik kommt als Ersatz der Lidhaut ohne Verlust der Konjunktiva und des Lidrandes zur Ausführung, so z. B. wenn eine zu Ektropium führende Verletzungsnarbe exzidiert und der Defekt zur Vermeidung eines Rezidivs durch Haut gedeckt werden soll. Mit spindelförmiger, parallel zum Lidrand verlaufender Exzision wird die Narbe beseitigt, wobei man die Pars palpe-

bralis des M. orbicularis oculi nicht verletzen darf. Damit der Defekt weit klafft, zieht man bei einer Plastik am unteren Lid den unteren Augenlidrand mit einem etwas entfernt vom Lidrand nur durch die Haut gelegten starken Seidenfaden stärker nach oben, nachdem das obere Lid hinter das untere geschoben ist — an beiden Lidern sind vorher die Cilien entfernt — und fixiert diesen Faden mit Heftpflaster an der Stirne. Nach Blessing kann man auch die Lidspalte, um eine besser klaffende Wundspalte zu erreichen, eine Zeitlang vernähen, doch ist das Anlegen eines Fadens einfacher, sowie schonender und bequemer für den Patienten.

Fig. 49.
Lupus faciei.

Durch dieses Verfahren ist der durch die Exzision gesetzte Defekt am unteren Lid von einem spindelförmigen zu einem rhombenförmigen, bedeutend grösseren geworden, und diese Fläche wird nunmehr mit feinsten, am besten der Innenseite des Arms entnommenen Thierschschen Epidermisstreifen gedeckt. Das Epidermisstück wird dabei noch etwas grösser wie der Defekt genommen. Meist ist nur ein Epidermisläppchen nötig.

Über die Transplantationsfläche werden dickgestrichene Salbenlappen in dachziegelförmiger Anordnung aufgelegt und ein das ganze Auge, sowie die Stirngegend bedeckender Verband gemacht, der täglich gewechselt werden muss, während der zur Verziehung des unteren Lides gelegte Seidenfaden, wenn möglich, erst nach 4—5 Tagen, dann nämlich erst, wenn die Läppchen am unteren Lid angeheilt sind, entfernt werden soll. Bisweilen schneidet der Faden allerdings schon früher die Haut durch. Dann sucht man durch Heftpflasterstreifen das Augenlid in der Stellung nach oben zu erhalten. Sobald die Lappen angeheilt sind, ist ein Verband nicht mehr nötig. Später kann man die Läppchen mit Unnas Zinkmatan, das die anfangs etwas weisse Farbe der Läppchen vorzüglich verdeckt, oder mit einer Schminke einreiben. Je feiner die Läppchen sind, desto besser ist der kosmetische Effekt. Vielfach ist nach ca. einem halben Jahr, wenn die Lappen die Farbe der Umgebung angenommen haben, nichts mehr zu sehen. Nur wenn die Lappen zu dick waren, nehmen sie bisweilen ein wulstiges Aussehen an.

In derselben Weise wird die einfache Plastik am oberen Lid ausgeführt, das dementsprechend nach Exzision der Narbe oder des Tumors usw. durch eine Seidennaht nach unten gezogen wird, nachdem das untere Lid unter das obere geschoben wurde. Dieses Verfahren wird neuerdings wieder häufiger, namentlich bei Ektropium des unteren Augenlids angewandt (Hethey-Bockenheimer), während das von Wolfe angegebene Verfahren, bei dem ganz dünne Kutislappen in den Defekt eingenäht werden (Fig. 51, 52), deshalb verlassen ist,

Fig. 51.

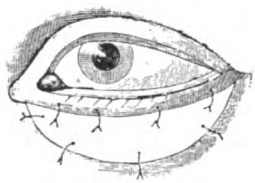

Fig. 52.

Blepharoplastik nach Wolfe.
(Nach v. Esmarch-Kowalzig.)

da Epidermislappen genügen und Kutislappen durch eine stark auftretende Wulstung und Schrumpfung kosmetisch unschöne Resultate ergeben.

Die Blepharoplastik bei geringen Graden von Ektropium des unteren Lids nach Dieffenbach (Fig. 53, 54) wird in der Weise ausgeführt, dass man zwei vom Canthus externus und internus geführte nach unten sich treffende Schnitte anlegt. Der so gebildete dreieckige Lappen lässt sich dann so weit nach oben ver-

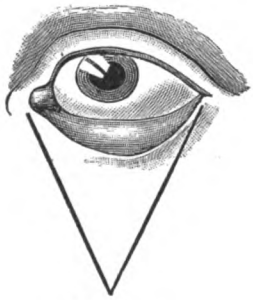

Fig. 53.

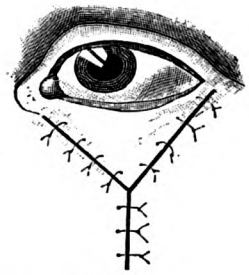

Fig. 54.

Blepharoplastik nach Dieffenbach.
(Nach v. Esmarch-Kowalzig.)

schieben, dass das Ektropium nicht nur beseitigt, sondern, wie es die Regel sein soll, überkorrigiert werden kann. In dieser Stellung näht man den Lappen an beiden Seiten an, während die unten restierende Lücke durch Zusammenziehen der Wundränder mit mehreren Nähten erfolgt, so dass wir dann eine ypsilonförmige Nahtreihe haben.

Bei allen grösseren Defekten an den Lidern (Narbe, Tumor usw.) ist die Gefahr der Schrumpfung eine bedeutende, so dass man an Stelle der freien Transplantation die gestielte Transplantation anwendet. So bildete Fricke einen

gestielten Hautlappen aus der Schläfengegend (Fig. 55), den er zum Ersatz der Haut des oberen Lids benutzte, während v. Ammon, Blasius und v. Langenbeck ebenso leicht Lappen aus der seitlichen Wangenhaut schnitten, um sie zum Ersatz der Haut am unteren Lid zu verwenden. Besonders die Methode von v. Langenbeck ist für die Blepharoplastik am unteren Lid empfehlenswert (Fig. 56).

Die Schnittführung, Verlagerung des ausgeschnittenen, seitlichen Lappens, Annähung desselben an den Defekt, sowie Deckung des durch Entnahme des Lappens entstandenen, seitlichen Hautdefektes durch zusammenziehende Nähte gehen aus den Abbildungen ohne weiteres hervor. Jedenfalls ermöglicht das bogenförmige Ausschneiden der einen Seite des Lappens eine bessere Drehung. Zu beachten ist ferner, dass auch dieser gestielte Lappen grösser als der Defekt sein muss, so dass beim Einnähen in den Defekt die Lider nach innen eingestülpt werden. Die Vernähung des oberen Randes des Lappens erfolgt dabei an den oberen Lidrand, oder falls dieser fehlt, an die Konjunktiva.

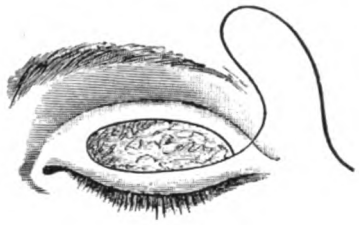

Fig. 55.
Blepharoplastik nach Fricke.
(Nach v. Esmarch-Kowalzig.)

Eignet sich dieses Verfahren besonders für Defekte an den äusseren Partien der Lider, so kann man kleine Defekte an der inneren Seite der Lider durch einen aus der Stirn geschnittenen Lappen, dessen Basis an der Nasenwurzel liegt, oder durch einen der seitlichen Nasenhaut entnommenen Lappen (Blasius) decken. Sofern der Stiel solcher Lappen weiter vom Defekt entfernt liegt, kommt eine

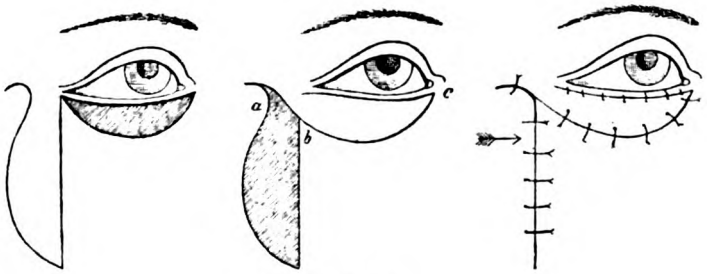

Fig. 56.
Blepharoplastik nach v. Langenbeck.
(Nach Lexer.)

spätere Durchtrennung des Stiels und eine Verlagerung desselben in Betracht (cf. Allgemeiner Teil).

Zur Deckung von Defekten an Teilen beider Augenlider, speziell für den äusseren Lidwinkel hat Hasner von Artha eine Methode angegeben, bei der er aus der dem Defekt benachbarten Haut zwei sichelförmige Lappen ausschneidet, dieselben aneinander vorbeischiebt, zusammennäht und so die Lidspalte wieder herstellt, ohne dass Wunden da zurückbleiben, wo die sichelförmigen Lappen ausgeschnitten wurden (Fig. 57, 58).

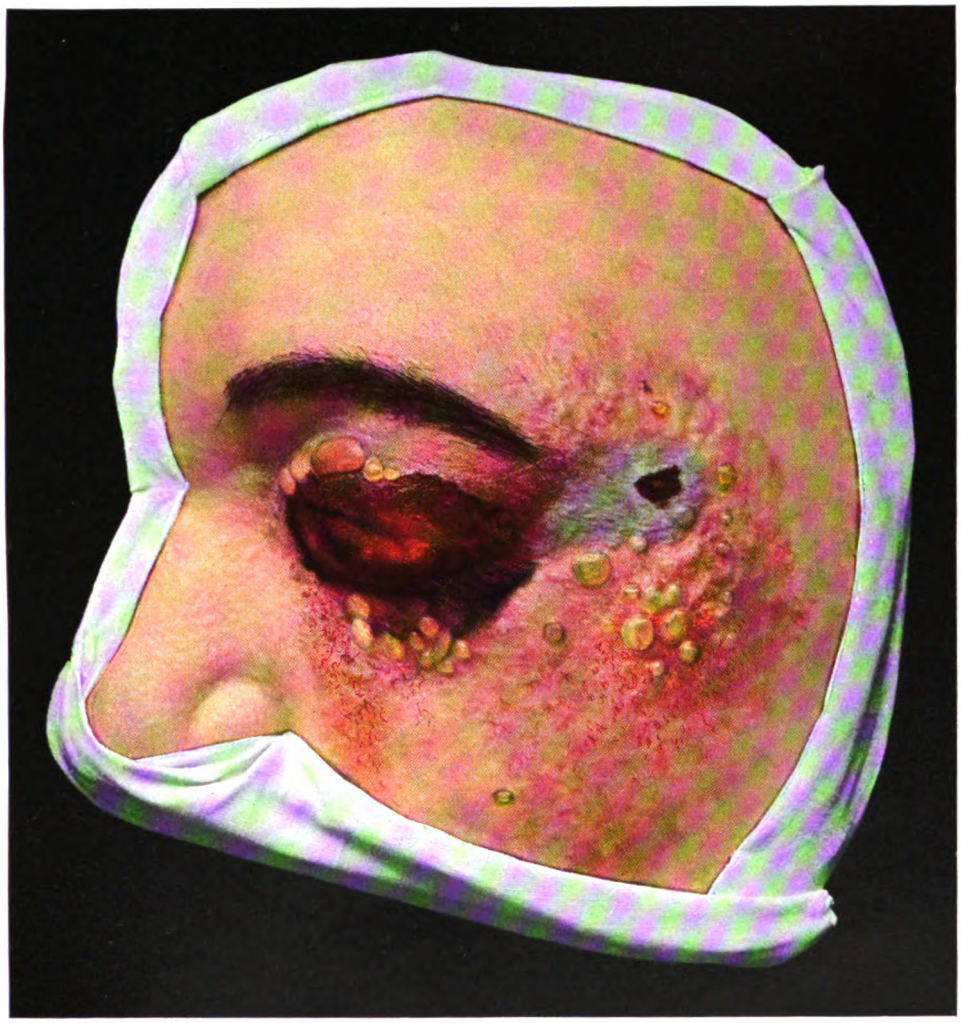

Fig. 50.
Anthrax — Pustula maligna.
(Nach Bockenheimer, Atlas chirurgischer Krankheitsbilder.)

Curt Kabitzsch, Würzburg.

Auch das Verfahren der seitlichen Lappenverschiebung ist für die Blepharoplastik benützt worden. So hat Dieffenbach 1834 einen grossen, speziell dreieckigen Defekt am unteren Augenlid dadurch gedeckt, dass er einen rautenförmigen Lappen aus der direkt benachbarten Wangenhaut ausschnitt, von der Unterlage löste und in den Defekt verschob. Der obere Rand des Lappens muss dabei nicht horizontal in gleicher Höhe mit der Lidspalte (Dieffenbach), sondern schräg nach oben, aussen verlaufen (Fig. 59), wie dies v. Syzmanowski fordert, während der äussere, seitliche Rand des Lappens mit dem äusseren Defektrand parallel verlaufen muss. Dieser obere Lappenrand, der grösser als die Basis des Defektes sein soll (nach von Arlt, 1 cm breiter), wird durch exakte, feine Nähte mit dem stehengebliebenen Lidrand, oder da dieser meist fehlt, mit dem Rand der Konjunktiva verbunden und kann, da er nach von Arlt breiter als der Defekt ist, mit der ausserhalb des Augenwinkels gelegenen Haut noch vernäht werden. Dadurch wird nicht nur der durch die Verlagerung entstehende Defekt verkleinert, sondern der zum Ersatz des Lids genommene Lappen ist besser fixiert und gestützt. Der seitliche Defekt darf nur in der oberen Ecke durch Nähte verkleinert werden, was jedoch nach der Schnittführung nach v. Szymanowski, in hohem Masse gelingt (cf. Fig. 59). Die zurückbleibende Wundfläche lässt man per granulationem

Fig. 57. Fig. 58.

Blepharoplastik nach Hasner von Artha.

(Nach v. Esmarch-Kowalzig.)

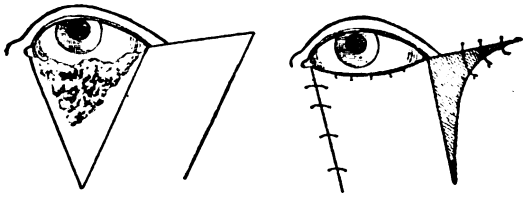

Fig. 59.

Blepharoplastik nach Dieffenbach.

(Nach Lexer.)

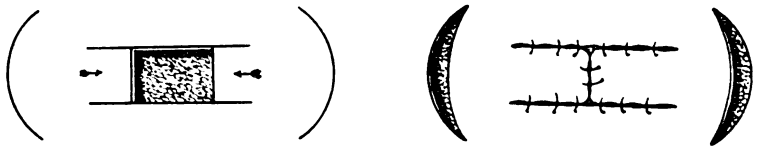

Fig 60.

(Nach Lexer.)

vernarben, oder man deckt grössere Wundflächen durch Thierschsche Transplantationen. Liegt der Defekt mehr an der Innenseite des unteren Lids, so muss man auch die gesunde Haut des Lides opfern, wenn man die Dieffenbachsche Plastik anwenden will.

Für kleinere Defekte eignet sich auch das von Celsus angegebene Verfahren, wobei der Defekt viereckig angelegt wird und durch Zusammenziehen zweier seitlich gebildeter Lappen gedeckt wird (Fig. 60).

Zum Ersatz der Haut eines ganzes Lides hat sich das Verfahren von Tripier bewährt, der aus dem gesunden Lid einen doppelt gestielten Lappen entnimmt und durch Verschiebung zur Deckung des Defektes verwendet. So wird z. B. durch zwei parallel ca. 1 cm voneinander entfernt angelegte Schnitte, wobei am oberen Augenlid der untere Schnitt mit dem oberen Rand des Lidknorpels zusammen fallen muss, ein Lappen mit doppelseitigem Stiel gebildet. Von den Schnitträndern aus werden dann die unter der Lidhaut liegenden Fasern der Pars palpebralis des M. orbicularis oculi stumpf vom Tarsalknorpel gelöst, so dass sie mit dem gebildeten Lappen in Verbindung bleiben. Der so aus Haut und Muskulatur gebildete Lappen wird über die Lidspalte hinweg in den Defekt am unteren Augenlid geklappt und mit feiner Seidennaht fixiert. Nach Unterminierung der Hauträndes des am oberen Augenlid nunmehr entstehenden Defektes lässt sich derselbe durch Hautnähte beseitigen, ohne dass Verzerrungen oder Störungen zurückbleiben.

Um Defekte am oberen Lid zu decken, wird dieser doppelt gestielte Lappen in derselben Weise aus dem unteren Lid gebildet, wobei dann der obere Schnittrand des Lappens genau am unteren Rand des Lidknorpels verläuft usw. Den am unteren Lid entstehenden Defekt deckt man allerdings besser mit Thierschschen Lappen (Bockenheimer), da durch eine Zusammenziehung am unteren Lid leicht ein Ektropium auftritt. Der Vorteil dieser Methode besteht noch darin, dass durch Verlagerung der Muskelfasern die ersetzten Lider auch beweglich sind.

Am schwierigsten sind für die Operation die Fälle, wo das ganze Lid inklusive des Lidrandes und der Konjunktiva fehlt. Sofern es sich in solchen Fällen nur um einen kleinen Teil des Lidrandes handelt, kann man die Deckung desselben ganz sein lassen oder den Defekt des Lides nach einer der oben erwähnten Methoden decken. Es entsteht jedoch dann eine Narbe, die kosmetisch unschön ist und bisweilen durch Druck auf den Bulbus Beschwerden verursacht. Starrheit des Lids, Konjunktivitis). Ausserdem stülpt sich an solchen Stellen das Lid leicht nach aussen (Ektropium).

Man wird also bei grösseren Defekten des Lidrandes einen Ersatz für denselben suchen. Hierzu stehen uns dreierlei Methoden zur Verfügung:

1. Die bereits 1871 von Czerny angegebene Deckung des Defekts durch Schleimhautläppchen, die ungestielt, z. B. der Mundhöhle entnommen, auf den Defekt gelagert werden (Wölfler). Da zur Deckung des Lides in solchen Fällen ein gestielter Lappen nötig ist, so kann man nach de Vincentis denselben nach dem Ausschneiden zunächst an seiner Wundfläche mit Schleimhautläppchen transplantieren und erst, wenn diese angeheilt sind, den nunmehr an der Innenfläche mit Schleimhaut versehenen Lappen in den Defekt einnähen.

2. Am empfehlenswertesten ist jedoch das von Uhthoff angegebene Verfahren der Schleimhaut-Transplantation, da sich Uhthoff gestielter Lappen bedient. Handelt es sich z. B. um einen Substanzverlust in Konjunktiva und Haut

am unteren Lid, so schneidet Uhthoff ein rechteckiges, dem Defekt der Konjunktiva entsprechendes Läppchen mit der Basis dicht am Lidrand aus der Haut des Oberlides, klappt diesen Lappen wie eine Schürze über die Lidspalte und näht den unteren Rand des Läppchens an den Defektrand der Konjunktiva an, so dass nunmehr die fehlende Konjunktiva des unteren Lides ersetzt ist.

Den Hautdefekt deckte Uhthoff aus einem der Nachbarschaft entnommenen gestielten Weichteillappen, den durch Ausschneiden des Läppchens am oberen Lid entstehenden Defekt durch Epidermis-Transplantation, während der Stiel des zur Deckung der Konjunktiva herangezogenen Läppchens des Oberlides nach Anheilung desselben an den Konjunktivaldefektrand am 7.—8. Tage durchschnitten und damit die Lidspalte wiederhergestellt wird.

Nach unseren heutigen Erfahrungen ist das Uhthoffsche Verfahren sehr empfehlenswert, da nicht nur der Defekt genügend gedeckt wird, sondern auch die Anheilungsbedingungen des gestielten Lappens sich günstiger gestalten. Die Methode kann in derselben Weise zur Deckung eines entsprechenden Defektes am Oberlid durch einen Lappen aus dem Unterlid benutzt werden.

3. Sind zur Deckung der Konjunktiva Epidermisstreifen benutzt worden, die zwar anheilen, jedoch infolge Schrumpfung zu Beschwerden, wie Unbeweglichkeit, Abstehen der Lider, Konjunktivitis Veranlassung geben, so dass man die Deckung mit ungestielten Schleimhautlappen oder mit gestielten Lappen aus dem gesunden Lid (Uhthoff) vorzieht.

4. Dieselben Nachteile haften in noch grösserem Masse der von Jordan angegebenen, bei der Meloplastik bereits beschriebenen Methode an, nämlich durch grosse, gestielte, verdoppelte Lappen Defekte an Konjunktiva und Haut zu decken. Jordan wählte bei Defekten der äusseren Lidpartien Stirnlappen mit dem Stiel an der Schläfengegend, bei Defekten an den inneren Lidpartien mit dem Stiel an der Nasenwurzel.

5. Sind zum Ersatz der Konjunktiva nebst Lidknorpel ungestielte Hautknorpellappen dem Ohr entnommen worden.

Am empfehlenswertesten ist das von Büdinger angegebene Verfahren, der ein Stück Haut mit Knorpel, dem Defekt entsprechend, aus der vorderen Seite des Ohrs schneidet, dieses Stück mit der Hautseite nach dem Bulbus annäht und die nach aussen frei liegende Knorpelfläche mit einem gestielten Weichteillappen aus der Nachbarschaft deckt. Einen Lappen aus der ganzen Dicke des Ohrmuschelrandes zu entnehmen (W. Müller), der dann so angenäht wird, dass der Ohrmuschelrand zum Lidrand wird, ist weniger wegen der dann bestehenden Steifheit des Lids zu empfehlen.

So gut die Erfolge der Operationen bei kleinen Konjunktival- und Hautdefekten sind, indem wir durch die verschiedenen plastischen Verfahren nicht nur eine vorzügliche, kosmetisch einwandsfreie Deckung erzielen, so wenig erfreulich sind die Erfolge, wenn das ganze Lid mit allen seinen Bestandteilen ersetzt werden musste. Denn in der Regel bleibt das neue Lid unbeweglich und starr, so dass sich durch Offenstehen der Lidspalte Konjunktivitis, Hornhautgeschwüre usw. einstellen, die zum Verlust des Auges führen können.

In solchen Fällen kommt ebenso wie nach chirurgischen Erkrankungen der Lider, die das ganze Lid und darüber hinaus den Bulbus ergriffen haben (Karzinome, Sarkome), ein eingreifenderes Verfahren, nämlich die Ausräumung der Orbita mit nachträglicher Deckung derselben in Betracht.

Die Orbitoplastik kommt nach Ausräumung der Orbita (Evacuatio orbitae) in Betracht. Bei den hier in Frage kommenden Fällen, wo ein oder beide Lider mit entfernt werden mussten, bleibt eine so entstellende, der Orbita entsprechende Einziehung zurück, dass wir aus kosmetischen Gründen eine Deckung der leeren Orbita vornehmen müssen. Sind beide Lider erhalten oder nur ein Teil derselben ist exzidiert, so kann man nach Exzision der Ziliarränder die Lider zusammennähen und die durch fehlende Teile der Lider entstehende Lücke entweder per granulationem heilen lassen, oder aber durch gestielte Lappen aus der Stirne (Stiel an der Nasenwurzel) falls die inneren Partien fehlen, Lappen von der Schläfe (Stiel am Jochbogen) falls die äusseren Partien fehlen, decken. Sind aber ein ganzes oder beide Lider entfernt, so kann man die Lücke dadurch decken, dass man die oben erwähnten Methoden kombiniert, d. h. einen Lappen von der Stirn für die Innenseite und einen solchen von der Schläfe für die Aussenseite ausschneidet und diese dann in der Mitte der Orbita durch Naht vereinigt.

Fig. 61.
Orbitoplastik vor 13 Jahren von v. Bergmann ausgeführt.

Vorzuziehen ist das von Küster angegebene, von v. Bergmann vielfach mit ausgezeichnetem Erfolg angewandte Verfahren, nämlich durch einen einzigen, von der Schläfen- und Stirngegend entnommenen grossen Lappen, dessen Basis am Jochbogen liegt, und der die A. temporalis enthält, den ganzen Defekt zu decken. Dazu bedarf man grosser Lappen und muss vermeiden, weder die Augenbrauengegend, noch die Haarregion mit auszuschneiden. Jedenfalls muss die Augenbrauengegend des kosmetischen Erfolges halber auf alle Fälle intakt bleiben. Muss man noch Teile der behaarten Kopfhaut in den Lappen hinein-

nehmen, so werden die Haare später durch Elektrolyse zerstört. Ein grosser Lappen legt sich ohne Spannung der leeren Orbita an und füllt dieselbe so vollständig aus, dass die tiefe Lücke der Orbita, die nach Ausräumung derselben entstanden ist, fast vollständig aufgehoben wird. Der Lappen wird allseitig mit feinen Seidennähten an die angefrischten Defektränder genäht. An einer Stelle lässt man jedoch eine Lücke und führt für einige Tage einen kleinen Tampon in die Tiefe der Orbita. Nach Anheilung des Lappens, circa am zehnten Tage, wird der Stiel durchschnitten und zurückgelagert, während man die durch die Lappenentnahme entstehende Lücke an der Stirnhaut durch Thierschsche Epidermis-Streifen deckt.

Der kosmetische Erfolg ist, wie die Fälle aus der von Bergmannschen Klinik gezeigt haben (cf. Fig. 61), ein glänzender. Man lässt die Patienten eine Klappe oder schwarze Brille tragen, doch legen die der ärmeren Klassen dieses Verdeckmittel bald ab, ohne dass ihr Aussehen von der Umgebung beanstandet würde, da man ja nur aus nächster Nähe das Fehlen des Auges wahrnehmen kann.

Bei Verletzungen der Hornhaut hat man versucht, fehlende Stücke durch die Hornhaut von Tieren oder Leichen zu ersetzen, doch sind diese Versuche erfolglos geblieben.

Der Verlust des Auges kann am besten verdeckt werden, wenn nur eine Enucleatio bulbi nötig war, also die Lider und die Tenonsche Kapsel mit der Muskulatur zurückbleiben. In solchen Fällen hat die Prothese auf dem Bulbusstumpf einen festen Halt, und da die an ihn inserierenden Muskeln noch funktionieren, so erhalten wir sogar eine bewegliche Prothese.

Ist der Bulbus in toto entfernt (Exstirpatio bulbi), so sitzt die Prothese viel schlechter und ist unbeweglich. Die starr stehende Prothese wirkt in vielen Fällen so entstellend, dass die Patienten auf dieselbe lieber verzichten und eine dunkle Brille tragen.

Ganz unmöglich ist das Einsetzen von Augenprothesen, falls die Lider fehlen. Aber auch in den Fällen, wo sie unbeweglich sind, wirkt die Prothese meist entstellend, da ja die unbewegliche Prothese infolge des mangelnden Lidschlusses dauernd sichtbar ist. Man kann jedoch, falls z. B. nur ein durch einen Hautlappen ersetztes und daher unbewegliches Lid vorhanden ist, das Einlegen von Prothesen versuchen.

Auch nach der oben erwähnten Küsterschen Orbitoplastik hat man versucht, eine Augenprothese einzulegen, indem man den in die Orbita gelegten Lappen in der Mitte mit einem Schlitz versah, durch den die Prothese eingelegt wurde. Falls man dies beabsichtigt, empfiehlt es sich, eine Prothese, die in solchen Fällen nicht in Schalenform, wie die gewöhnliche Augenprothese auszuführen ist, sondern in solider Form die leere Orbita füllen muss, vor Annähung des Stirnlappens einzufügen. Aber während im ersteren Fall die schalenförmige Prothese zu klein ist und nicht fest sitzt, ist im zweiten Falle nach Schrumpfung der Orbitahöhle und nach Zusammenziehung des sie deckenden Lappens die Prothese häufig zu gross. Sie drückt, macht Dekubitalgeschwüre, verursacht dem Patienten Schmerzen und muss oft wieder entfernt werden. Daher ist man

vom Einlegen einer Prothese bei der Orbitaplastik abgekommen und beschränkt nur auf die oben erwähnten Fälle.

Müller (Wiesbaden) stellt Augenprothesen, entsprechend der Irisfärbung des erhaltenen Auges in vorzüglicher Weise aus Zelluloid her.

Bei allen Operationen an den Augenlidern muss, sofern das Auge erhalten ist, ein täglicher Verbandwechsel vorgenommen werden, um Konjunktivitis und bei alten Patienten eine Entzündung der Hornhaut zu vermeiden. Man spült daher den Konjunktival-Sack beim Verbandwechsel täglich mit 1%iger Borsäurelösung aus und streicht eine reizlose Augensalbe ein. Dass in den Fällen, wo eine Plastik ausgeführt worden ist, das Operationsgebiet durch einen fest sitzenden Verband in der ersten Woche geschützt werden muss, ist bereits mehrfach erwähnt worden.

Nach Anheilung der zur Blepharoplastik erforderlichen Lappen sind dieselben durch Massage und Salbeneinreibung der Umgebung möglichst ähnlich zu machen.

D. Die Rhinoplastik.



Fig. 62.
Defekt aes knöchernen Nasengerüsts durch Lues. „Sattelnase".

Man teilt die Rhinoplastik in eine partielle und eine totale ein, je nachdem nur Teile der Nase, oder die ganze Nase (Ossa nasalia, Weichteilnase und Septum) ersetzt werden müssen. Ausserdem wird die Rhinoplastik in Kombination mit anderen plastischen Operationen z. B. der Cheilo- oder Meloplastik angewandt.

Partielle plastische Operationen haben wir a) am knöchernen Nasenteil und b) an den Nasenweichteilen (Nasenhälfte, Nasenflügel, Nasenspitze, Septum) vorzunehmen. Am knöchernen Nasenteil sind Operationen erforderlich zur Beseitigung der luetischen (Fig. 62) und traumatischen Sattelnase, ferner bei Tumoren, z. B. Nasen-Polypen, die die Ossa nasalia zerstörten und nach aussen durchgebrochen sind (Fig. 31), oder in seltenen Fällen zur Beseitigung der angeborenen medianen Nasen- und Gesichtsspalte (Fig. 63, 64). Ein plastischer Ersatz der Nasen-

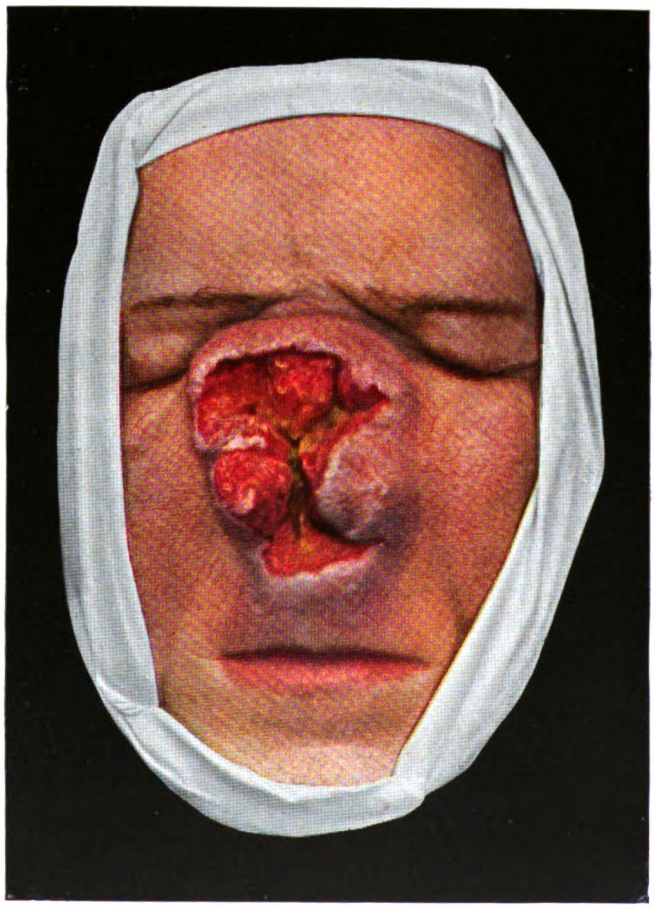

Fig. 65.
Carcinoma nasi.
(Nach Bockenheimer, Atlas chirurgischer Krankheitsbilder.)

Curt Kabitzsch, Würzburg.

weichteile kommt dagegen nach Zerstörung derselben durch die hier häufig auftretende Haut-Tuberkulose (Lupus, Fig. 49), durch Syphilis, Tumoren (Fig. 65), vor allem flache Hautkrebse (Kankroide) in Betracht.

a) Operationen am knöchernen Nasenteil.

Die Operation der Sattelnase: Eine Indikation zur Beseitigung der Sattelnase ist gegeben:

α) durch die hochgradige Behinderung der Nasenatmung mit ihren Folgen,

β) durch die Entstellung.

Fig. 63.
Angeborene Spaltnase.

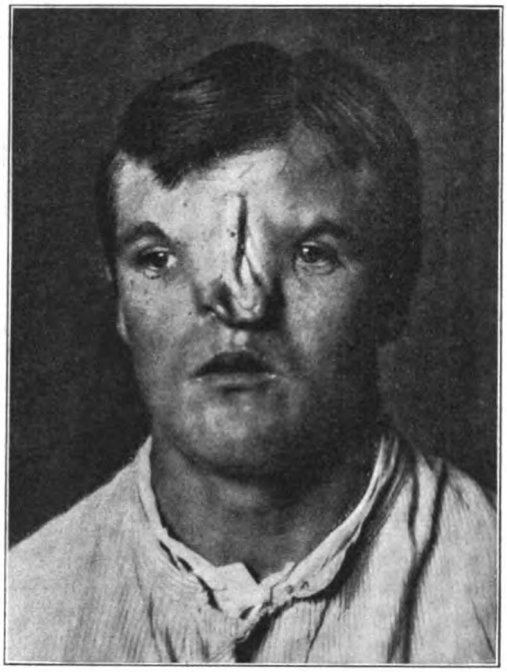

Fig. 64.
Mediane Gesichtsspalte.

Die Versuche, eingesunkene Nasen durch Paraffin-Injektionen zu bessern, sind nicht ohne Gefahr (Embolie d. A. ophthalmica — Amaurose), die Erfolge durch Verwachsung des Paraffins mit dem Bindegewebe und konsekutiver Schrumpfung keine dauernden und endlich nur für Einsenkungen ganz geringen Grades zu verwerten (cf. Kap. Stein p. 177 u. ff. Handb. der spez. Chir. des Ohres und der oberen Luftwege, Bd. I, 2). Dabei müssen vor der Paraffin-Injektion die narbig geschrumpften, mit dem eingesunkenen Knochen verwachsenen Weichteile subkutan mit dem Tenotom von einer kleinen Inzisionsöffnung aus gehoben werden, damit man mehr Paraffin injizieren kann. Man bevorzugt, um Embolien zu vermeiden, Hartparaffin und überzeugt sich durch Einstechen der Kanüle, ob man nicht in einer Vene ist. Aber weder Paraffin-Injektion, noch Weichteillappen genügen zur dauernden Beseitigung der Sattelnase, da auch letztere ohne knöcherne Unterlage stark schrumpfen und dadurch der frühere Zustand wieder entsteht.

Wirksamer werden daher selbst kleinere Einsenkungen in der Weise beseitigt, dass man zur Hebung der eingesunkenen Nase einen (cf. Kap. Joseph, Korrektive Operationen, Bd. I, 2, p. 125 u. ff. Handb. d. spez. Chirurgie des Ohres und der oberen Luftwege) Knochen aus Tibia oder Rippen mit dem Periost (cf. allgemeiner Teil) von entsprechender Grösse und Form entnimmt, und nach subkutaner Lösung der mit dem Knochen verwachsenen Weichteile durch eine kleine Querinzision an der Nasenwurzel, welche man der früher ausgeführten, entstellenden Längsinzision vorzieht, unter die Haut schiebt. Die Einheilungsbedingungen sind in solchen Fällen günstige. Die Transplantation von Knorpelgewebe, wie sie v. Mangoldt zuerst angegeben hat, ist weniger geeignet, da gelegentlich der Knorpel wegen der schlechten Ernährung schwinden kann. Dagegen ist bei der

Fig. 66.
Operation der Sattelnase nach Lexer.
(Aus Verhandlungen der Deutschen Ges. f. Chirurgie. Bd. 39.)

Fig. 67.
Operation der Sattelnase nach Lexer.
(Aus Verhandlungen der Deutschen Ges. f. Chirurgie. Bd. 39.)

Knochen-Transplantation das Resultat ein dauerhaftes, und ausserdem wird die Entstellung oft vollständig beseitigt, zumal die kleine Inzision nach kurzer Zeit nicht mehr zu sehen ist und der hier normalerweise vorkommenden Hautfalte entspricht (Fig. 66, 67, 68).

Auch kleine, höckerige Vorsprünge an der knöchernen oder knorpeligen Nase z. B. nach Frakturen, empfiehlt Lexer von diesem Schnitt aus zu beseitigen, indem er nach subkutaner Lösung der Weichteile von der Inzision aus den Höcker abmeisselt und gegebenenfalls in eine vorhandene Einsenkung schiebt und hier mit einer Stecknadel fixiert.

Die Mehrzahl der Chirurgen zieht wohl noch heutzutage die offene Operation vom Nasenrücken aus dem vom Nasen-Innern auszuführenden Verfahren vor, da bei der offenen Operation die Wundheilung eine günstigere ist. Im Gegensatz dazu machen Joseph und andere die Operation auf intranasalem Weg, worin wir bei den vorzüglichen Resultaten Josephs eine Verbesserung sehen müssen.

Nach den Vorschriften von J. Joseph (cf. Handb. der spez. Chirurgie des Ohres und der obereren Luftwege, Bd. I, 2, p. 125 u. ff.) wird sowohl die Lösung der Weichteile vom Knochengerüst, wie die Transplantation eines Knochenstückes zur Hebung der Sattelnase auf intranasalem Wege vollzogen, so dass also äusserlich jeder Schnitt vermieden wird. Dadurch dass man die bei Sattelnasen gewöhnlich weit nach der Seite reichenden Ossa nasalia ausserdem noch vom Naseninnern aus durchmeisselt, dieselben so mobilisiert und nach der Mittellinie dem Transplantations-Knochenstück entgegenschiebt, wird nicht nur die Senkung in der Nase gehoben, sondern auch die durch das breite Auseinanderweichen der Nase entstehende Entstellung beseitigt. Durch Vervollkommnung des Verfahrens hat Joseph die Methode so ausgebildet, dass er in kosmetischer Beziehung erstaunlich günstige Resultate erzielte, die auch eine dauernde Beseitigung gewährleisten.

Fig. 68.
Operation der Sattelnase nach Lexer.
(Aus Verhandlungen der Deutschen Ges. f. Chirurgie. Bd. 39.)

Nach Lexer kann man ausser dem Knochenstück zur Bildung des Nasenückens in gegebenen Fällen bei eingesunkenen Nasenspitzen oder Schrumpfung am knorpeligen Teil noch einen Septumstützknochen einschieben, und zwar erst etwas später, als das zur Nasenrückenbildung verwendete Knochenstück, damit sich über demselben die Haut erst dehnen kann.

Für sehr ausgedehnte Sattelnasen mit Erhaltung des knorpeligen Teils empfiehlt sich das Königsche Verfahren (1886), bei dem die Nase an der Stelle der tiefsten Senkung quer eingeschnitten und nach unten gezogen wird. Dann bildet König zunächst einen streifenförmigen Lappen aus der Stirngegend, der seine Basis an der Nasenwurzel hat und senkrecht nach oben steigt. Nach Einschneidung dieses rechteckigen Lappens wird die Tabula externa des Stirnbeins von der Seite her mit dem Küsterschen Meissel flach abgemeisselt, so dass sie im Zusammenhang mit den Weichteilen bleibt. Der Lappen wird dann so nach unten geschlagen, dass seine Knochenfläche nach vorne sieht. Er wird mit dem Rand der abgeschnittenen, nach unten gezogenen Weichteilnase vernäht und dann seine breite Knochenfläche mit einem zweiten, jedoch nur aus Weichteilen bestehenden Lappen aus der Stirne gedeckt (Fig. 69). Dadurch wird nicht nur die Einsenkung vollständig beseitigt, sondern auch ein leidlich gutes, kosmetisches Resultat erzielt.

Dem Königschen Verfahren ging das von v. Langenbeck angegebene der periostalen Rhinoplastik, also unter Benutzung eines periosthaltigen Stirn-

lappens vorher, dem jedoch zwei Fehler anhaften, die das Königsche Verfahren nicht mehr hat. 1. Die mangelhafte Stütze des Nasenrückens und 2. die Verlagerung der Wundfläche des Lappens in die Nasenhöhlenspitze. Es ist daher, ebenso wie die Modifikationen nach v. Bardeleben, Ollier, v. Volkmann, Thiersch, v. Mikulicz, Verneuil und anderen verlassen.

Erwähnenswert, obgleich heute durch die erwähnten Methoden der freien Knochen-Transplantation, bei denen die entstellenden Narben an der Stirne und besonders der Nasenwurzelgegend wegfallen, sind noch die Operationsverfahren der Sattelnasen nach Israel und Schimmelbusch.

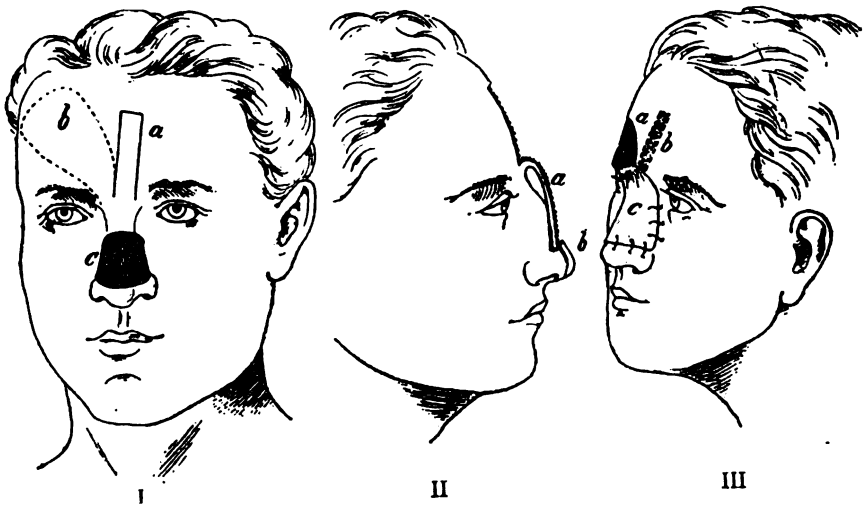

Fig. 69.

Blepharoplastik nach König.

I *a* Nasenrückenlappen (Haut und Knochen). *b* Lappen, welcher überpflanzt wird. *c* Defekt, entstanden durch quere Trennung der Nase.

II *a* Der nach unten umgeschlagene Nasenrückenlappen. *b* Befestigung durch Catgutnähte. Die Haut der Nase bei *b* bleibt frei vom Einnähen des Decklappens.

III *a b* Die Stirndefekte. *c* Der über den Nasenrücken genähte Decklappen.

(Nach Lexer.)

Das Verfahren von Israel, das kosmetisch viel bessere Resultate wie das Königsche Verfahren gibt, besteht darin, dass man nur einen schmalen Knochenlappen bildet, der mit der Knochenseite nach aussen geklappt und an die durch einen Querschnitt gelöste Weichteilnase angenäht wird. Der Defekt an der Stirne lässt sich durch Nähte zusammenziehen. Die Wundfläche des heruntergeklappten Lappens lässt Israel zunächst durch Granulationen heilen, wobei das freiliegende Knochenstück von den Rändern her epidermisiert wird. Dann werden aus den hinter den Lappen liegenden Weichteilen der eingesunkenen Nase durch einen medialen Längsschnitt und zwei an den Enden desselben nach beiden Seiten angelegten Querschnitten türflügelförmige Weichteillappen gebildet, was nur so möglich ist, dass der am Stiel und am Ende fixierte, in der Mitte aber freigebogene Stirnlappen etwas zur Seite gezogen wird.

Nun präpariert man die auf der vorderen, den Knochen tragenden Fläche des Stirnlappens befindliche, per granulationem neugebildete Haut ab und schlägt sie nach der Seite. Dadurch wird der Stirnlappen dünner, so dass nunmehr die vorher gebildeten Flügellappen über den Knochen als genügend dicke Weichteile durch Nähte in der Mittellinie vereinigt werden können.

Der Knochen des Stirnlappens gibt dabei für die zusammengenähten Weichteillappen eine vorzügliche Stütze, während die mit der Hautseite nach innen liegenden Weichteile des Stirnlappens inklusive der an der vorderen Seite des Stirnlappens anfänglich durch Granulationen gebildeten, später abpräparierten und nach der Seite umgeschlagenen Haut den grossen Vorteil bieten, dass das Naseninnere aus Haut besteht.

Eingreifender als das Israelsche Verfahren und daher heutzutage weniger angewandt ist die Schimmelbuschsche Rhinoplastik (cf. auch totale Rhino-

Fig. 70.

Fig. 71.

Rhinoplastik nach Schimmelbusch.
(Nach v. Esmarch-Kowalzig.)

plastik). Im Gegensatz zu dem Vorgehen von König und Israel bildet Schimmelbusch einen Weichteil-Knochenlappen, dessen Basis ebenfalls an der Nasenwurzel liegt, von dem aber die Seiten in einem Winkel von 90 Grad nach oben gehen, so dass das Ende des Lappens ausserordentlich breit wird (8—10 cm) und an der Haargrenze liegt. Statt den ganzen Defekt der Stirne mit Thierschschen Epidermislappen zu decken, bildet Sch. von den beiden Enden des Stirnlappens aus zwei bis in die Temporalgegend hinter das Ohr verlaufende, bogenförmige Lappen aus der Kopfhaut und erreicht durch Unterminierung und Verschiebung derselben, dass der Stirndefekt durch Zusammenziehen der Stirnränder vollständig gedeckt werden kann (Jäsche), während er die an der hinteren Fläche des Kopfes zurückbleibenden bogenförmigen Defekte der Kopfhaut per granulationem heilen lässt (Fig. 70, 71).

Der Haut-Periostknochenlappen wird vorläufig nur mit Gaze umhüllt und bleibt in der Mitte zwischen Stirne und Nase so lange liegen, bis seine Wund-

fläche mit guten Granulationen überzogen ist. Bisweilen stossen sich, da wegen der Breite des Knochenlappens die Tabula externa beim Abmeisseln gewöhnlich splittert und wegen der Krümmung des Stirnbeins nicht in einem einzigen breiten Knochenlappen abgemeisselt werden kann, namentlich an den Seiten des Knochens Nekrosen ab.

Auch aus diesem Grunde, und damit die bei der Abmeisselung von den Weichteilen seitlich etwas gelöste Knochenplatte wieder festere durch Granulationen und Vernarbung gebildete Verbindungen bekommt, pflanzt man den Lappen nicht sofort in den Defekt. Nach 4—6 Wochen jedoch, eventuell noch später, nachdem der erwähnte Prozess der Abstossung und Befestigung der Knochenplatte sich abgespielt hat, wird der Lappen an den Rändern nach Abkratzen der Granulationen angefrischt, während man den Knochen genau in der Mittellinie durchsägt (Fig. 72), so dass er nunmehr eine dachförmige Biegung erhält.

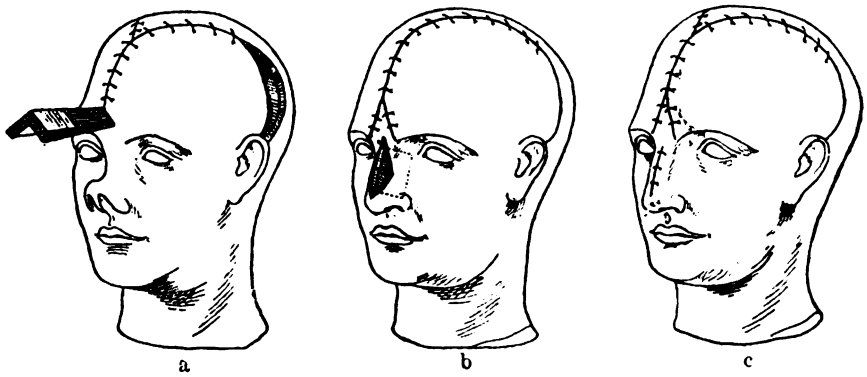

Fig. 72.
Rhinoplastik nach Schimmelbusch.
(Nach Lexer.)

Durch Längsspaltung der eingesunkenen Nasenteile und Abpräparieren der dem eingesunkenen Teil der Nase entsprechenden Weichteile wird die Apertura pyriformis gut freigelegt und auf sie der dachförmige Weichteilknochenlappen mit der Haut nach innen fest aufgesetzt und durch Nähte mit der Umgebung befestigt. Die nach den Seiten präparierten, aus den eingesunkenen Nasenweichteilen gebildeten Lappen können dann über dem dachförmigen, ein ausgezeichnetes Profil bildenden Lappen vereinigt werden. Eventuell werden noch, falls diese Lappen nicht reichen, Weichteile aus der Umgebung zur Deckung der Knochenlappen verwendet. Ferner sind dann noch mehrere kleine Eingriffe erforderlich, um den Stiel des Stirnlappens zu durchschneiden und an seine Ursprungsstelle, die Glabellagegend zurück zu pflanzen. Der kosmetische Erfolg ist gewöhnlich ein guter, da nur lineare Narben am Nasenrücken und an der Stirne bleiben. Doch ist die Operation eingreifend und langwierig. Sie erfüllt jedoch in jeder Beziehung, was wir von der Operation verlangen, 1. häutigen Überzug des Nasen-Innern, 2. feste Knochenstütze, 3. genügende Weichteilbedeckung nach aussen (Fig. 72). Eine Kenntnis des Schimmelbuschschen Verfahrens ist

auch deshalb nötig, weil vielfach bei der durch Syphilis entstehenden Sattelnase nicht nur eine Zerstörung des Knochens, sondern auch der knorpeligen Teile der Nase vorliegt (cf. Fig. 32), in welchen Fällen man dann lieber die totale Rhinoplastik ausführt.

Letztere kann man jedoch in der oben erwähnten Weise nach Schimmelbusch mit einer geringen Modifikation ausführen, wobei man dann die Hautreste der Nase zur Bildung der inneren Fläche derselben benutzen kann.

Dabei muss noch besonders erwähnt werden, dass wir plastische Operationen bei luetischen Erkrankungen erst ausführen können, wenn die Erkrankung der Nase vor allem die Ozäna ausgeheilt ist. Ebenso müssen Tuberkulosen, sowie andere Erkrankungen, abgesehen von Tumoren und Traumen zur Ausheilung gekommen sein, da sonst eine von dem Krankheitsherde aus erfolgende Infektion die Lappen schädigen und ihre Anheilung unmöglich machen würde.

b) Operationen an den Nasenweichteilen. (Nasenhälfte, Nasenflügel, Nasenspitze, Septum).

Solche Eingriffe werden wegen Tuberkulose, Tumoren, wegen Verletzungen (z. B. Mensurhieben, Bisswunden) etc. ausgeführt.

Fehlt die ganze eine Hälfte der Weichteilnase, so nimmt man gestielte Lappen von der Stirne, denen man je nach dem Defekt ihre Form gibt. Auch die grösseren Defekte am Nasenrücken werden durch Stirnlappen gedeckt, deren Stiel an der Nasenwurzel liegt. Der Lappen wird dann nach unten gedreht, während sein Stiel später durchtrennt und zurückverlagert werden muss. Will man aber die bisweilen entstellenden Narben an der Stirne vermeiden, so kann man auch unter Anlehnung an die italienische Methode der totalen Rhinoplastik einen gestielten Lappen aus dem Unterarm schneiden und an die angefrischten Ränder des Defektes annähen. Nur muss dann der Arm am Kopf zirka 8—10 Tage, bis der Lappen angeheilt ist und sein Stiel durchtrennt werden kann, fixiert bleiben.

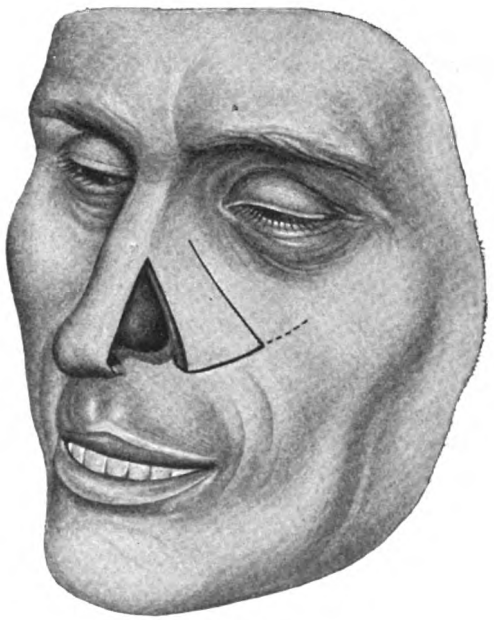

Fig. 73.
Bildung des Nasenflügels aus der Haut der Wange (nach Zuckerkandl).

Häufiger wie eine Nasenhälfte sind die Nasenflügel zu ersetzen, die als Prädilektionsstelle für Lupus, Lues, Rhinosklerom und Kankroide des öfteren verlustig gehen. Zu ihrem Ersatz kann man nach v. Langenbeck einen Hautlappen aus der Haut der gesunden Nasenseite wählen und ihn über die Nasenspitze herüberklappen (Fig. 19). Der Lappen hat eine schmale, rechteckige Form und seine Basis liegt am inneren Augenwinkel

der gesunden Seite. Von hier zieht er schräg über den Nasenrücken und endet über dem Nasenflügel der gesunden Seite, dicht am Nasenloch. Nach dem Herüberklappen dieses streifenförmigen Lappens überragt das Ende desselben den Defekt um einige Millimeter, während in der Mitte zwischen gesunden und kranken Nasenflügeln eine spornförmige Hautpartie bleibt. Der überragende Teil des verpflanzten Lappens wird der Schrumpfung überlassen, wodurch eine dem Nasenflügel ähnliche, wulstige Verdickung am Nasenflügelrand entsteht. Der übrige Teil des Lappens wird mit feinen Seidennähten an den Defekträndern fixiert. Der auf der gesunden Seite entstehende Defekt heilt durch Granulationen, oder man legt Thierschsche Epidermis-Transplantation auf. Jedenfalls ist das kosmetische Resultat ein gutes.

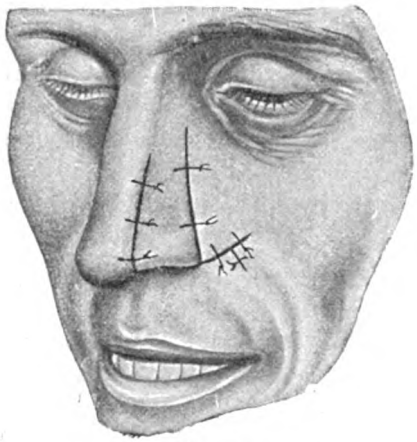

Fig. 74.
Bildung des Nasenflügels aus der Haut der Wange.
(Nach Zuckerkandl.)

Mit einem breiten, rechtwinkeligen Lappen aus der benachbarten Wangenhaut kann man ebenfalls die Nasenflügel decken (Fig. 73, 74). Von der äusseren Ecke des Lappens wird die Haut noch in der Richtung des Lappenrandes verlängert, wodurch man nach Herüberklappen und Annähen des ausgeschnittenen Lappens in den Nasendefekt den Wangendefekt durch zusammenziehende Nähte nach vorheriger oberflächlicher Unterminierung (Cave A. infraorbitalis, sowie R. maximus N. facialis) sofort vollständig schliessen kann.

Fehlt nur der Nasenflügelrand, so nimmt man einen mehr ovalen Lappen aus der Nasolabialfalte (Fig. 75, 76), den man in den Defekt näht, während die Lücke in der Wange durch Naht sofort geschlossen werden kann.

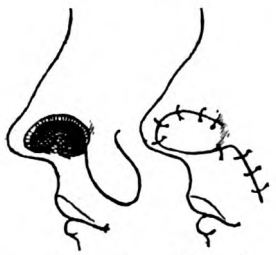

Fig. 75. Fig. 76.
Bildung des Nasenflügelrandes aus einem Lappen der Nasolabialfalte.
(Nach Lexer.)

Endlich kann auch das nur für minimale Defekte am Nasenloch geeignete, bei der Blepharoplastik bereits beschriebene Verfahren Dieffenbachs, nämlich die Bildung eines ypsilonförmigen Lappens aus den Weichteilen oberhalb des Defektes mit folgender Herabziehung und Fixation des Lappens durch eine ypsilonförmige Naht in Anwendung kommen (Fig. 77, 78).

Bei den erwähnten Methoden ist zwar das kosmetische Resultat ein gutes, doch haftet ihnen allen der Nachteil an, dass das Innere der Nasenlöcher keine Haut- oder Schleimhautbedeckung hat, daher schrumpft und zur Verengung des Nasenloches führt. So ziehen es einige Chirurgen vor, die Lappen aus der Wange mit der Hautseite nach innen zu klappen, während die Wundfläche des Lappens per granulationem heilen soll oder mit Thierschschen Epidermislappen versehen wird.

Um diesen Missständen abzuhelfen und möglichst auch einen homogenen Ersatz für den Knorpel des Nasenflügels zu haben, gehen die neueren Bestrebungen dahin, die Nasenflügel durch Ohrknorpel zu ersetzen. (König, Lexer und andere).

König wählte die freie Plastik aus dem Ohrknorpel. Ein dem Defekt am Nasenflügel entsprechendes Stück, meist in Keilform, wird aus dem Ohr exzidiert und an die angefrischten Defekträndern genäht. Dabei muss die Haut des aus dem Ohr entnommenen Teils auf das Exakteste innen mit den Schleimhauträndern des Nasendefektes vernäht werden. Der Rand der Ohrmuschel kann als Nasenflügelrand verwendet werden. Dadurch werden in kosmetischer Beziehung ideale Verhältnisse geschaffen. Immerhin kommen bei diesem vielfach bereits geübten Verfahren auch Misserfolge vor. Es wird nämlich der überpflanzte Lappen bisweilen nekrotisch, da er ja schlecht ernährt und der Knorpel im allgemeinen wenig widerstandsfähig ist. Ausserdem kommt es bisweilen von der Schleimhaut der Nase aus zu einer Infektion des Lappens, durch die er der Nekrose anheimfällt.

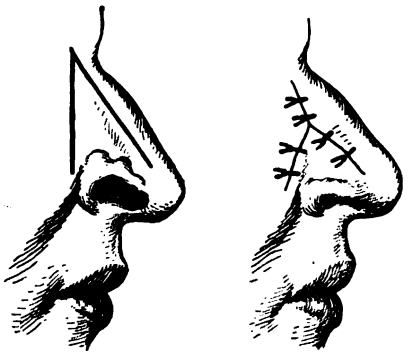

Fig. 77. Fig. 78.

Bildung des Nasenloches durch Hautverschiebung.
(Nach v. Esmarch-Kowalzig.)

Es empfiehlt sich daher, nach dem Vorschlag von Lexer eine bessere Ernährung dieses Lappens durch Unterfütterung zu erzielen. Lexer geht nach dem Vorschlage von Esmarchs für die Hasenscharten-Operation in der Weise vor, dass er beim Anfrischen der Defekträndern nicht etwa die Randpartien exzidiert, sondern durch eine schmale Brücke mit der Schleimhaut in Verbindung lässt. So kann der Rand nach innen geklappt werden, wodurch für die Anlagerung des aus der Ohrmuschel genommenen Lappens eine grössere, besser ernährende Fläche geschaffen ist. Dabei muss man darauf achten, dass die zur äusseren Nasenhaut benützte Seite des Ohrlappens mehr Haut trägt, als diejenige, welche die Schleimhaut der Nase bilden soll.

Nach Lexers Erfahrungen erreicht man ferner die besten Resultate, wenn man auch kleine Defekte am Nasenflügel so durch Anfrischen vergrössert, dass der ganze Nasenflügel ersetzt werden muss. Dann hat man auch hinreichend Material, falls man bei der Anfrischung nach v. Esmarch verfährt, um den transplantierten Ohrlappen gut zu unterfüttern. Von den zur Bildung des grösseren Defektes eingeschnittenen und umgeklappten Rändern aus ist eine gute Ernährung gewährleistet. Ferner ist aber auch der kosmetische Erfolg bei Ersatz eines ganzen Nasenflügels ein besserer.

Ein Vorschlag nach J. Joseph geht dahin, den Defekt eines Nasenflügels durch einen ungestielten Lappen aus dem anderen Nasenflügel zu decken. Joseph benutzt die Randzacken des Nasenflügels und legt laterale Hautschnitte in die Nasolabialfalte, so dass bei Zusammenziehung des Defektes durch Naht nicht die geringste entstellende Narbe zurückbleibt. J. zieht den Nasenflügel dem Ohrknorpel

vor, da er nach seiner Annahme noch homogener zum Ersatz ist, wie das Ohr, und daher die Anheilungsbedingungen auch dementsprechend günstiger liegen. Jedoch kann das Verfahren nach J. nur für schmale Defekte und wenig hervortretende Nasenspitzen angewendet werden.

An der Nasenspitze können oberflächliche, z. B. nach Mensurschmissen oder Bissen entstandene Defekte durch Auflegen eines Kutislappens gedeckt werden. Derartige Verletzungen erzeugen eine breite Wundfläche, auf die sich der Kutislappen gut anlegen kann und daher leicht anheilt. Man wird beim Ersatz der Nasenflügel die Defekträndер bei der Anfrischung nicht ganz abschneiden, sondern sie noch etwas mit der Nase in Zusammenhang lassen und sie zur Unterfütterung des Lappens nach innen so umklappen, dass der Lappen auf ihre Wundfläche mitzuliegen kommt.

Nicht geeignet sind dagegen die Kutislappen bei tiefen, auch den Knorpel betreffenden Defekten. Hierzu empfehlen sich, gestielte Lappen aus der Stirn und Wange, letztere namentlich so angelegt, dass sie der Nasolabialfalte entsprechen, und endlich Lappen aus der Nasenhaut selbst. Gestielte Lappen aus dem Unterarm (italienische Methode) sind zu verwerten, wenn tiefe Defekte der Nasenspitze zu decken sind und keine Narben im Gesicht zu sehen sein sollen. Auch die Unterfütterung des zu transplantierenden Lappens ist von einigen Chirurgen beim Ersatz der Nasenspitze empfohlen worden, so von Helferich, der zwei Wangenlappen ausschnitt und einen zur Unterfütterung benutzte.

Neuerdings ist mit den Fortschritten, die man mit der freien Plastik zu verzeichnen hatte, auch für den Ersatz der Nasenspitze eine solche empfohlen worden. Es lag nahe, als Ersatz für tiefe Defekte die Ohrmuschel wieder zu wählen. Nach Lexers Vorschlag schneidet man aus der Höhlung der Ohrmuschel, entsprechend der ganzen Dicke, ein breites, oval gehaltenes Stück, dessen hintere Hautdecke sowohl grösser wie der Knorpel, als auch die vordere Hautdecke sein soll. Erfahrungsgemäss schrumpft nämlich die Haut an der hinteren Seite des Ohres mehr, und ausserdem ist sie, da sie durch das Annähen der Knorpelteile an der Nasenspitze stärker gekrümmt wird wie am Ohr, einer stärkeren Spannung ausgesetzt (Fig. 79). Mit Hilfe dieser Methode gelingt es in ausgezeichneter Weise, tiefe, den knorpeligen Teil betreffende Defekte der Nasenspitze zu decken. Auch die Deckung des entstandenen Ohrdefektes gelingt mühelos. Nach Lexer schneidet man an der hinteren Ohrseite einen, das ganze obere Drittel mit Ausnahme des Helixrand des einnehmenden Hautlappen aus, präpariert ihn vom Knorpel ab und näht ihn in den Defekt. Unter Umständen kann man, falls der Defekt durch einen hinteren Lappen nicht allein zu decken ist, den Rest des Defektes durch einen zweiten, aus der Ohrwölbung entnommenen Hautlappen decken. In jedem

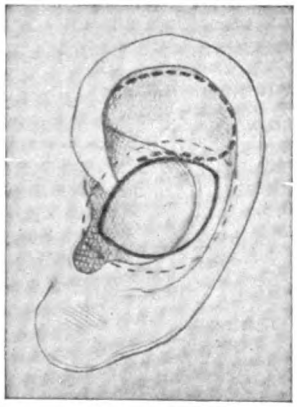

Fig. 79.

Ovale Exzision aus der Ohrmuschel für den Ersatz der Nasenspitze mit . . . . überstehender Haut auf der Rückseite. – – – – Hautlappen zur Defektdeckung.

(Nach Lexer, Verhandlungen d. Deutschen Ges. f. Chir. Bd. 39.)

Fall lässt man die freistehende Wundfläche dieser Lappen und die durch ihre Verschiebungen entstehenden Defekte per granulationem heilen, oder man deckt sie nach Thiersch.

Einen guten Ersatz der Nasenspitze erzielte Hüter in der Weise, dass er die Kuppe der kleinen Zehe keilförmig exzidierte und als Nasenspitze transplantierte.

Die Nasenspitze gibt noch zu anderen plastischen Operationen Veranlassung, wenn ausser ihr, wie häufig, das Nasenseptum fehlt. Die einfachste Deckung erfolgt in der Weise, dass man einen gestielten Lappen so gross ausschneidet, dass er ausser der Nasenspitze auch noch zur Deckung des Septums ausreicht. Auch durch zwei lange, der Nasolabialfalte entnommene Lappen mit den Stielen an der Nase kann nach Payr Nasenspitze und Septum zusammen gedeckt werden, wenn man die Lappen mit ihrer Wundfläche nach aussen aufrollt, so dass durch die mit den Wundflächen aneinander liegenden Enden die Septen, und nach Durchtrennung der Stiele die Nasenspitze mit der Basis der beiden Lappen gebildet wird.

Fig. 80.
Ersatz der Nasenspitze und des Nasenflügels nach W. Busch
(Nach v. Esmarch-Kowalzig.)

Endlich hat W. Busch eine brauchbare Methode angegeben, wie man Defekte, die Nasenspitze und Nasenflügel betreffen, deckt, indem er einen Hautlappen aus dem Nasenrücken und der Glabella-Gegend bildete (Fig. 80) und in den angefrischten Defekt nähte. Es empfiehlt sich, die Wundfläche der Hautlappen mit Epidermisstreifen zu transplantieren und erst nach ihrer Anheilung die Lappen einzunähen, damit die innere Nasenwand keine Wundflächen erhält und daher keine Schrumpfung mit Verlagerung der Nasenlöcher erfolgen kann.

Auch kann man durch einen der Wange entnommenen, mit der Haut nach innen umgeklappten Lappen eine Unterfütterung des Nasenstirnlappens, und damit auch die Überhäutung des Naseninneren erreichen.

Sind grosse Defekte an Nasenflügel, Nasenspitze, Nasenseptum und Nasenrücken vorhanden, so ist in jedem Fall die partielle oder totale Rhinoplastik vorzuziehen.

Aber nicht nur der Verlust der Nasenspitze, sondern auch das entstellende Eingesunkensein derselben (häufiger angeboren, wie erworben) machen plastische Operationen nötig. In solchen Fällen liegt die Nasenspitze der Oberlippe auf, wodurch die Krümmung des Nasenrückens stärker vorspringt und ein hässlicher Gesichtsausdruck entsteht. Lexer empfiehlt für solche Fälle, von einem kleinen Schnitt an der Nasenwurzel aus ein Stück aus der Rippe subkutan über die Ossa nasalia bis zur Nasenspitze zu schieben, die in solchen Fällen auffallend schlaff ist. Nach Einheilung dieses Knochenstückes wird dann die gefestigte Nasenspitze durch ein zweites, nach Längsinzision des Septum cutaneum als Strebepfeiler eingefügtes Knochenstück nach vorne gebracht. (Fig. 81.)

Das Nasenseptum kann in der verschiedensten Weise gedeckt werden, je nachdem nur die häutigen Teile, oder Haut und Knorpel ersetzt werden müssen. Fehlt

nur das Septum cutaneum, so kann es durch einen gestielten Lappen aus der ganzen Dicke der Oberlippe, und zwar dem Philtrum (Dieffenbach, Liston u. a.) ersetzt

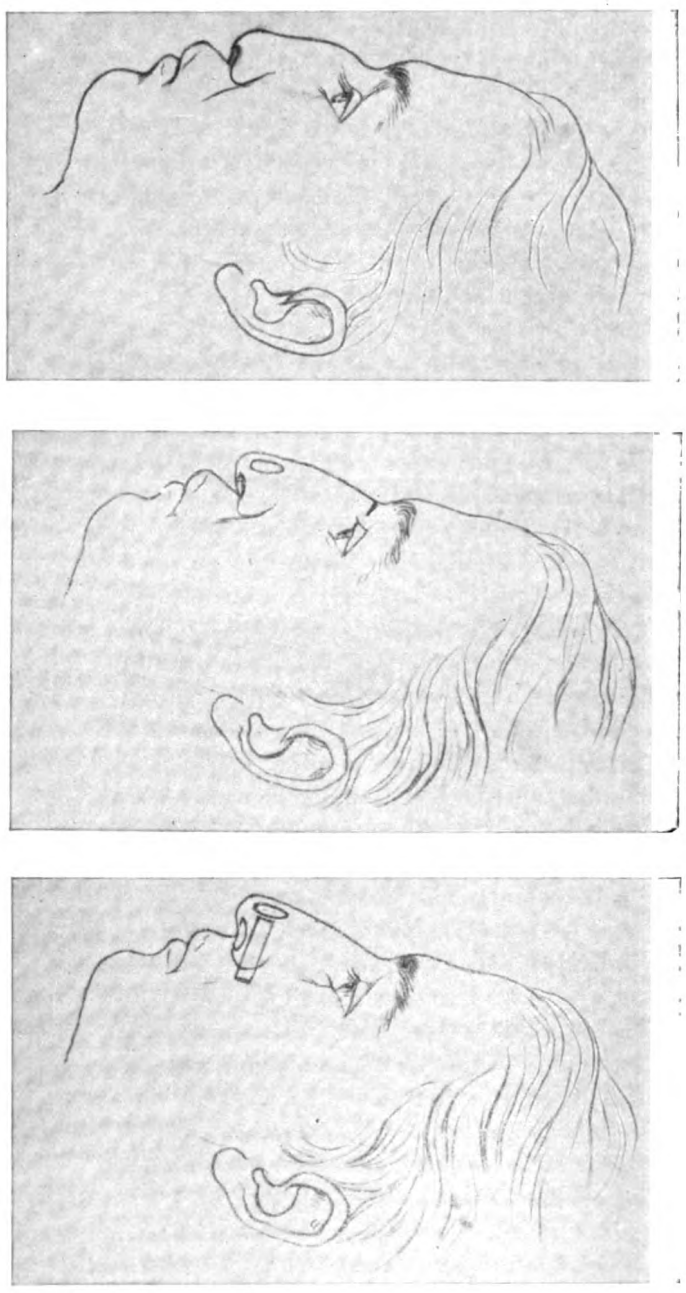

Fig. 81.
Hebung einer eingedrückten Nasenspitze.
(Nach Lexer, Verh. d. d. Ges. f. Chir. Bd. 39.)

werden. Die Schleimhaut der Oberlippe bildet dann die nach aussen stehende Fläche des neuen Septums. Das Ende des Septums ist in die Nasenspitze mit Nähten fixiert, während der Defekt an der Oberlippe durch zusammenziehende

Nähte, die durch die Haut bis zur Schleimhaut reichen, geschlossen wird. Man kann die Ränder der Schleimhaut noch durch einige Catgutnähte von der Mundhöhle aus zusammennähen. Das Verfahren hat den Nachteil, dass das Philtrum der Oberlippe fehlt, was bei bartlosen Oberlippen entstellend wirkt. (Fig. 82, 83.)

Nach von Langenbeck benutzt man daher besser einen aus den seitlichen Partien der Oberlippen geschnittenen, gestielten, nur die Haut fassenden Lappen, dessen Basis am Nasenflügel liegt. Das Ende des Lappens wird dann an die angefrischte Nasenspitze angenäht, wodurch der Lappen an seiner Ursprungsstelle einen starken Knick erhält. Später wird dann der Stiel durchschnitten und an die Mitte der Oberlippe angenäht. Auch hier lässt sich der durch die Lappenentnahme entstehende Defekt durch zusammenziehende Nähte schliessen. (Fig. 84, 85.) Hüter, v. Szymanowski u. a. bildeten das Septum aus einem Hautlappen des Nasenrückens (Nasenspitze), der nach unten gedreht wird. (Fig. 86.)

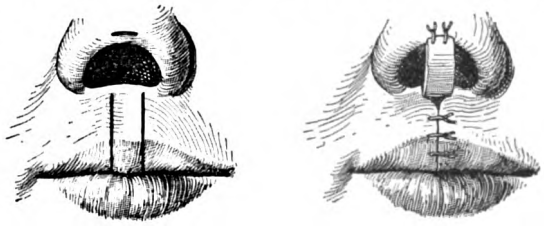

Fig. 82. Fig. 83.

Ersatz des Septums nach Dieffenbach.

(Nach v. Esmarch-Kowalzig.)

Nach Lexer haben diese Verfahren alle den Nachteil, dass das Septum sehr wulstig wird, und unschöne Narben entstehen. Lexer empfiehlt hier folgendes Verfahren, welches sich ihm gut bewährt hat. Er bildet einen Lappen aus der Schleimhaut der Oberlippe, genügend lang und so breit, dass die Seitenränder desselben zusammengenäht werden können, wodurch ein dem Nasenseptum sehr ähnlicher Pürzel entsteht. Dieser wird durch eine, am oberen Rand der Oberlippe gelegte, dem Ansatz des Septums entsprechende Inzisionsstelle nach aussen gezogen und dann mit der angefrischten Nasenspitze vernäht. (Fig. 87, 88, 89, 90, 91.)

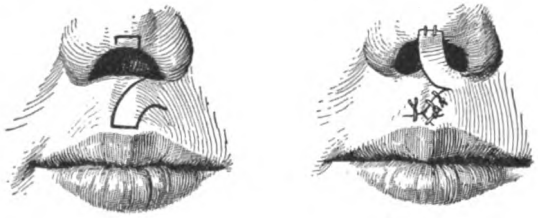

Fig. 84. Fig. 85.

Ersatz des Septums nach von Langenbeck.

(Nach v. Esmarch-Kowalzig.

Dass man bei der Rhinoplastik nach Schimmelbusch das fehlende Septum in der Weise bilden kann, dass man die häutige Bedeckung der apertura pyriformis benützt, sei noch erwähnt. Man bildet aus ihr, entsprechend ihrem unteren Rande, zwei dünne, seitliche Lappen, die man bis zur Mitte ablöst, dann zunächst zusammennäht, und die vereinigten Lappen mit der neu gebildeten Nasenspitze vereinigt. (Fig. 71.)

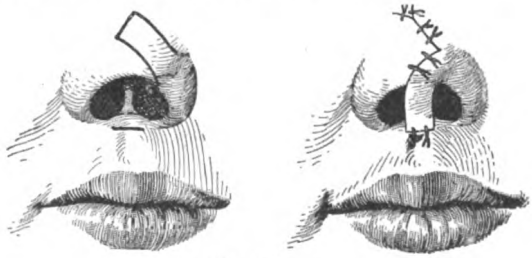

Fig. 86.

Ersatz des Septums nach Hueter.

(Nach v. Esmarch-Kowalzig.

Fehlt ausser dem häutigen Septum auch der knorpelige Teil, so kann man diesen durch einen Knochenspahn aus Rippe oder Tibia ersetzen und darauf einen Hautlappen mit der Wundfläche nach innen, oder den Lexerschen, jedoch dann nicht zusammengenähten Schleimhautlappen aus der Oberlippe zum Ersatz des häutigen Septums wählen. Neuerdings hat O. Hildebrand eine Methode zur Bildung des Nasenseptums angegeben, indem er einen gestielten Hautknochenlappen von der Stirn zur Septumbildung heranzieht (cf. Berl. klin. Wochenschr. Nr. 30, 1911).

Auch alloplastisches Material aus Metall ist zum Ersatz, namentlich in Kombination mit anderen Prothesen empfohlen worden, doch zieht man heutzutage die autoplastische Deckung vor, da sie in jeder Beziehung bessere und dauerhaftere Resultate liefert.

Fig. 87.

Fig. 88.

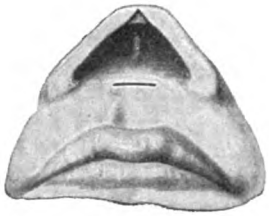

Fig. 89.

Fig. 90.

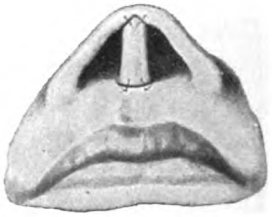

Fig. 91.

Bildung des Nasenseptums nach Lexer.
(Nach Lexer, Handbuch d. prakt. Chir.)

Erwähnt muss noch werden, dass man bei allen plastischen Operationen an der Nase, besonders wenn man am häutigen Septum und der Nasenspitze im Anschluss an ein Trauma entstandene Defekte zu schliessen hat, auf die Stellung der knorpeligen Nasenscheidewand achten und ein verbogenes, luxiertes Septum korrigieren muss, da sonst selbst nach erfolgreicher Plastik durch den Schiefstand des Septums eine Entstellung zurückbleiben kann, abgesehen von allen anderen durch Schiefstand des Septums bedingten Folgen.

Bei den plastischen Operationen für partielle Defekte der Nase ist nach der Operation die Fixation des Operationsgebietes ausserordentlich wichtig und mit Schwierigkeiten verbunden. Eine gewöhnliche Funda nasi genügt nicht, da sich der Verband leicht verschiebt, und dann die Einheilung des transplantierten Gewebes in Frage gestellt ist. Man muss daher, nachdem die das Operations-

feld deckende Gaze mit Heftpflasterstreifen fixiert ist, entweder grosse, das ganze Gesicht mit Ausnahme der Augen und des Mundes bedeckende Verbände wählen, oder die Nase durch ein Drahtgestell, welches mit Heftpflaster oder Gummischnüren an Gesicht und Kopf fixiert wird, umgeben.

Lexer hat die Klappschen Saugnäpfe zur Fixation der Verbandstreifen bei Operationen an der Nasenspitze mit Erfolg benützt und befestigt sie mit Heftpflaster. —

Die Verbände können, sofern keine Temperatursteigerung auftritt, und der Verband nicht durchfeuchtet oder gerutscht ist, bis zur definitiven Anheilung des transplantierten Gewebes zirka 8 Tage liegen bleiben. Jedenfalls sind sie nicht so häufig zu wechseln wie bei der Blepharoplastik, namentlich wenn man in beide Nasenlöcher zur Ableitung des Nasensekrets dünne Röhrchen aus Glas oder Metall einlegt. Letztere dienen auch dazu, um Nasenlöcher und Nasengänge in normaler Breite zu halten und müssen im Anschluss an die oben erwähnten Operationen, sofern die Möglichkeit einer späteren Verengerung vorliegt, dauernd getragen werden. (cf. totale Rhinoplastik.)

Die totale Rhinoplastik ist durch die vorher beschriebene Methode der partiellen Rhinoplastik bereits gestreift. So bedarf z. B. die bereits erwähnte Schimmelbuschsche Rhinoplastik zur Beseitigung der Sattelnase, nur einer Modifikation, um als totale Rhinoplastik angewendet zu werden.

Die Indikationen zur totalen Rhinoplastik sind einmal die allerdings sehr seltenen kongenitalen Defekt- und Spaltbildungen der Nase. Häufiger muss die Nase ersetzt werden, wenn sie durch tief greifende Karzinome, durch Lues, der der knöcherne, wie der knorpelige Teil, häufig teilweise, bisweilen ganz zum Opfer fällt (Totenkopfnase), ferner durch Tuberkulose, namentlich durch den von den Nasenflügeln ausgehenden, die ganze Nase zerstörenden Lupus, weiter durch Rhinosklerom, Schussverletzungen (Granaten), Überfahrungen, endlich nach Bissen und Mensurschmissen verloren gegangen ist. Es empfiehlt sich in allen Fällen, wo der grösste Teil der Nase fehlt, die Reste nicht als Nase selbst, sondern nur als Stütze und Unterfütterung der zur Rhinoplastik nötigen Hautlappen zu benutzen und lieber eine totale Rhinoplastik auszuführen, als den Versuch zu machen, mit den erhaltenen Partien und herangezogenen Hautlappen die Nase zusammenzusetzen.

Für die Operationen der totalen Rhinoplastik empfiehlt sich die allgemeine Narkose in der Weise, dass der betreffende Patient in einem leichten Schlummer gehalten wird, während dessen er den Speichel der Mundhöhle ausspucken und auch aushusten kann. Man wählt daher die Morphium-Skopolamin-Narkose, oder man gibt vor Anwendung von Narkosengemischen 1—2 cg. Morphium, Bromural 1 gr. u. a. Während der Operation wird der Patient in halb sitzender Stellung gehalten.

Besonders betont muss dabei werden, dass eine totale Rhinoplastik nur dann Erfolg hat, wenn die Krankheitsprozesse, wie z. B. Tuberkulose und Lues auch im Inneren der Nase zur Abheilung gekommen sind. Sonst wird von hier aus die Ersatznase infiziert und kann von neuem einer Zerstörung anheimfallen.

Dieser Verlust ist um so bedauernswerter, als wir dann gewöhnlich nicht mehr Gelegenheit haben, die Defekte aus der Nachbarschaft zu decken.

Eine weitere Bedingung der totalen Rhinoplastik ist, dass nach der Operation die Nasenatmung eine unbehinderte ist, da sich sonst Entzündungen in der Nase einstellen, die Nasengänge schrumpfen, sich narbig verändern, und auch dadurch dann Gefahr für die neu gebildete Nase droht.

Bei der totalen Rhinoplastik können wir zweierlei Hauptgruppen von Operationen unterscheiden:

a) solche, bei denen nur die ganze Weichteilmasse zu ersetzen ist, und

b) solche, bei denen ausser den Weichteilen auch das ganze Knochengerüst der Nase (eigentliche totale Rhinoplastik) ersetzt werden muss.

Die Methoden, welche uns für diese beiden Gruppen zur Verfügung stehen, sind:

1. Die indische Methode, von dem Engländer Carpue 1816 aus Indien angeblich zu uns herübergebracht, bei der das zum Ersatz der Nase dienende Material der Stirne entnommen wird,

2. die französische Methode (Serre-Nélaton), bei der das Ersatzmaterial den Wangen entnommen wird,

3. die italienische Methode (Tagliacocca 1597, und von Gräfe 1816), bei der die Lappen von dem Oberarm genommen werden,

4. die neueren Methoden (Israel, Joseph, Lexer), welche sich die modernen Fortschritte der freien Autoplastik bereits zunutze machen.

1. Die indische Methode

eignet sich in den Fällen zur totalen Rhinoplastik, in welchen nur die sämtlichen Weichteile der Nase ersetzt werden müssen. Um die richtigen Masse für die neu zu bildende Nase zu erhalten, kann man sich folgende Anhaltspunkte merken.

Die Länge des Nasenrückens entspricht ungefähr der Entfernung von der Glabella bis zur Haargrenze, während der untere Umfang der Nase von dem Ansatz des einen Nasenflügels über die Spitze bis zum Ansatz des anderen Nasenflügels der Entfernung vom inneren Augenwinkel bis zum Mundwinkel gleichkommt. Ferner ist beachtenswert, dass die Länge des Septums für das Aussehen der Nase massgebend sein muss. Je länger das Septum ausgeschnitten wird, um so weiter vorstehend muss die Nase werden. Je mehr man die Seitenpartie des herunter geklappten Lappens umkrempelt, und ihn bogenförmig annäht, um so mehr wird das Profil der Nase ein römisches. Andererseits erzielt man durch glattes, gerades Anlegen der Seitenpartien des Lappens ein griechisches Profil.

Unter Zugrundelegung dieser Masse und Merkmale schneidet man sich dann, entsprechend der Grösse des nötigen Lappens zunächst ein Modell aus Papier,

Leder oder Heftpflaster aus (Fig. 92), welches man der Stirne auflegt. Sind nur die Weichteile zu ersetzen, so dass man also nur einen Weichteilperiostlappen nimmt, so steigt der Stiel von der Nasenwurzel aus nicht senkrecht nach oben, sondern er beginnt schräg von dem Augenhöhlenrand aus, so dass die A. angularis in ihrem Verlauf im Lappen enthalten ist und seine Ernährung besorgt.

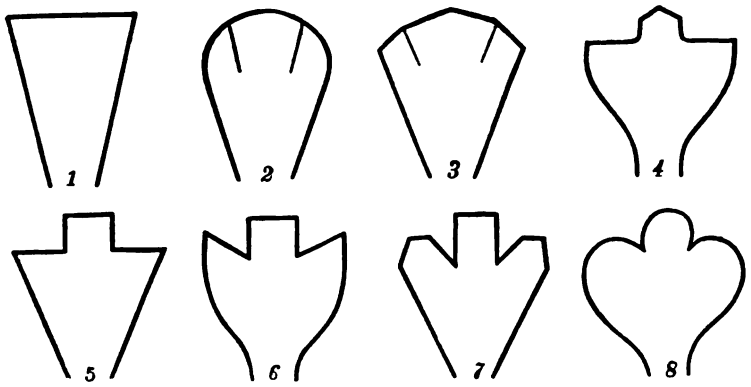

Fig 92.

Modelle zur Rhinoplastik.

1 ursprüngliches Modell der Inder, *2* und *5* von Dieffenbach, *4* von Ammon-Zeis, *3*, *6*, *7* und *8* von v. Langenbeck.

(Nach v. Esmarch-Kowalzig.)

Bevor man sich den Lappen an Hand des aufgeklebten Modells ausschneidet, ritzt man dessen Rändern entsprechend mit der Spitze des Messers die Haut leicht ein, so dass man beim Ausschneiden des Lappens das aufgeklebte Modell abnehmen kann. Der Rest der Weichteilnase wird sodann vom Nasenrücken aus durch zwei, schräg nach unten bis zur Gegend des Ansatzes der Nasenflügel verlaufende Schnitte angefrischt, welche durch einen dritten, am oberen Rand der Oberlippe über dem Philtrum verlaufenden Schnitt verbunden werden.

Die Defekträndер kann man dabei nur am Rand einschneiden und dann nach innen umklappen, so die Reste der Nase zur Unterfütterung der neugebildeten benutzend.

Dabei empfiehlt Lexer, bei der Anlegung der Seitenschnitte und des Querschnittes oberhalb des Philtrums, die Haut nicht nur einzuschneiden, sondern auch etwas zu unterminieren und dadurch von der knöchernen Unterlage beweglicher zu machen.

Erst dann wird der Lappen aus der Stirn mit einem haarscharfen Messer sofort bis auf den Knochen ausgeschnitten, wobei man (Fig. 93) den einen Seitenrand des Lappens bis in den angefrischten Defektrand verlaufen lässt. Damit der Lappen besser gedreht werden kann, und durch die Drehung die Ernährung nicht leidet, lässt man die stirnwärts liegende Randseite des Lappens an der Stirngegend nicht wie an der korrespondierenden Seite gerade auslaufen,

sondern führt sie bogenförmig nach aussen. (Fig. 93.) Der so gebildete Lappen wird nun von der Unterlage gelöst, namentlich an der Stirngegend mobilisiert und nach unten geklappt, so dass er wie eine Schürze vor dem angefrischten Nasendefekt hängt.

Fig. 93.
Totale Rhinoplastik aus der Stirne. Indische Methode.
(Nach v. Esmarch-Kowalzig.)

Während man früher die Lappen so bildete, dass an der Basis derselben ein zapfenförmiger, für den Ersatz des Septums berechneter, kleinerer Lappen noch vorhanden war, sieht man neuerdings von der Bildung eines Septums vollständig ab, da dasselbe durch Verengerung der Nasengänge die Nasenatmung beschränkt, wodurch, wie bereits erwähnt, eine Gefährdung der neuen Ersatznase eintreten kann. Man näht daher die Enden des Lappens, je nachdem man das Profil der Nase herstellen will, mehr bogenförmig oder flach an die entsprechend angefrischte Gegend der Nasenflügel an, wodurch der Lappen nunmehr in der Mitte zusammengefaltet wird, so dass eine genügend breite Öffnung für die Nasenatmung zurückbleibt. Damit diese Faltung am unteren Teil der neugebildeten Weichteilnase besser bestehen bleibt, kann man entweder von der einen Nasenflügelgegend durch das Naseninnere hindurch nach der anderen Seite einen Draht hindurchlegen und ihn so anziehen, dass der Lappen nicht zu flach anliegt, oder man legt von Anfang an, um narbige Zusammenziehungen und Verengerungen des Lumens zu vermeiden, eine Glas- oder Metallröhre — bei gebildetem Septum zwei Metallröhrchen — zwischen die gefalteten Partien des Lappens ein (Fig. 94). Es empfiehlt sich, diese Prothesen noch monatelang nach der Anheilung des Lappens tragen zu lassen, da sonst nur allzuhäufig eine nachträgliche Verengerung des Naseneingangs eintritt und durch die folgende Atmungsbehinderung die Ersatznase gefährdet werden kann.

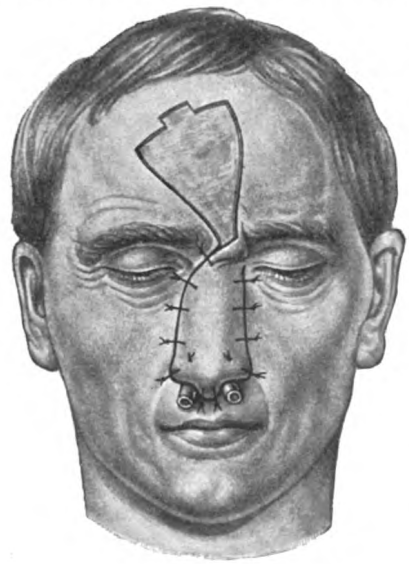

Fig. 94.
Totale Rhinoplastik der Stirnhaut.
(Nach Zuckerkandl.)

Ebenso wie man den von der Stirne heruntergeklappten Lappen mit seinen Enden in der Nasenflügelgegend fixiert, werden auch seine Seitenränder mit Knopfnähten an die beiden, von der Nasenwurzel schräg nach unten verlaufenden Schnittränder des Defektes angenäht, wobei man allerdings in der Gegend

der Stieldrehung die Nahtlinie nicht so dicht anlegt, wie in den unteren Teilen.

Zum Schluss wird der Defekt auf der Stirne in der Weise geschlossen, dass die Ecken des Defektes nach voriger Unterminierung durch Nähte zusammengezogen werden (Fig. 95) und der noch in der Mitte restierende Defekt durch Thierschsche Epidermis-Transplantation gedeckt wird.

Ferner ist zur Beseitigung des an der Stelle der Stieldrehung entstehenden Wulstes die Exzision des vorspringenden Hauthökers nötig, und ebenso sind noch bisweilen andere kosmetische Eingriffe erforderlich, die jedoch alle erst 2—3 Monate nach der ersten Operation ausgeführt werden sollen.

Auch kann man, um die durch Zusammenziehung der Ränder des Defektes entstehenden, stielförmigen Narben zu vermeiden, den ganzen Defekt durch Thierschschen Lappen, oder zur besseren Ausgleichung der Niveaudifferenzen mit einem grossen Kutislappen decken.

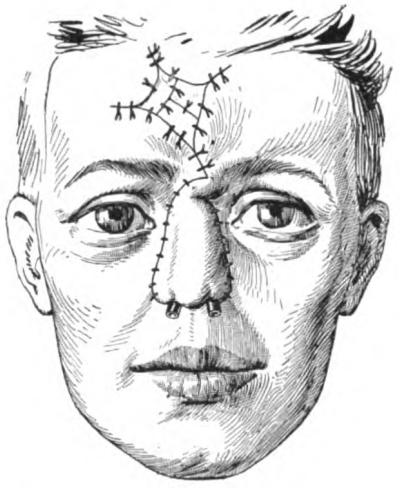

Fig. 95.
Totale Rhinoplastik aus der Stirne.
(Nach v. Esmarch-Kowalzig.)

Der Methode haftet der Nachteil an, dass die innere Nase aus Wundflächen besteht, wodurch die oben erwähnte Schrumpfung häufig nicht vermieden werden kann. Falls man daher heutzutage die indische Methode in der beschriebenen Weise als totale Rhinoplastik zum Ersatz der ganzen Weichteilnase benutzt, empfiehlt es sich, die Wundfläche des herausgeschnittenen Lappens mit Epidermisstreifen zu transplantieren und erst nach Anheilung derselben den Lappen einzunähen. Wie bereits erwähnt, kann man eine Überhäutung im Inneren der Nase erzielen, wenn man den Defekt ausgiebig anfrischt, jedoch die Ränder nicht abschneidet, sondern nach innen umklappt und zur Unterfütterung des Lappens verwendet. Sprengel hat neuerdings die Nasenschleimhaut durch einen gestielten Lappen aus der Konjunktivalschleimhaut mit Erfolg ersetzt.

Ebenso wie zum Ersatz der Weichteilnase ist die indische Methode auch zur eigentlichen totalen Rhinoplastik, dem Ersatz des knöchernen Teils der Nase, inklusive der Weichteile geeignet. In allen Fällen, wo ausser der Weichteilnase auch der knöcherne Teil der Nase fehlt, müssen wir zur Stütze der Nase stets ein knöchernes Gerüst zur Verfügung haben. Denn es hat sich gezeigt, dass auch sehr reichlich bemessene Weichteilnasen zwar anfangs die Gestalt der verloren gegangenen Nase genügend ersetzen, dass aber nach kurzer Zeit die Weichteile immer mehr schrumpfen, die Nase immer kleiner wird, in das Stadium des „Flatterns“ kommt und schliesslich vollständig einsinkt. Vorschläge derart, das Knochengerüst durch eingelegte Prothesen von Hartgummi, Metall (Poncet), aus Goldblech, Bernstein (Leisrink 1877), Draht, Kautschuk (Sauer),

Fig. 96.
Rhinoplastik nach Thiersch.
(Nach v. Esmarch-Kowalzig.)

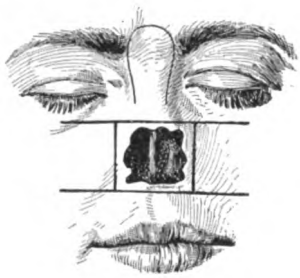

Fig. 97.
Rhinoplastik nach Verneuil.
(Nach v. Esmarch-Kowalzig.)

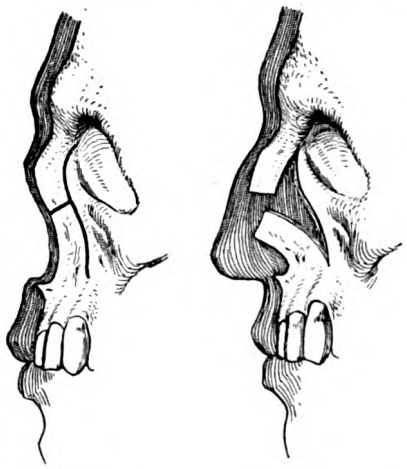

Fig. 98. Fig. 99.
Osteoplastisches Nasengerüst nach von Langenbeck.
(Nach v. Esmarch-Kowalzig.)

hartem und weichem Kautschuk (Aeyraepäa), — letztere wurden teilweise durch einen im harten Gaumen angelegte Öffnung eingeführt —, also durch Nasengestelle, über denen der Weichteillappen aufgestellt werden soll, zu ersetzen, sind vollständig fehlgeschlagen, so dass man wieder zum knöchernen Ersatz der Nase zurückgekommen ist.

Auch die Versuche von v. Langenbeck, durch Bildung eines Hautperiostlappens aus der Stirne eine durch Knochenneubildung entstehende Stütze für die Nase zu schaffen, der Vorschlag Hueters, aus den Resten des Nasenrückens einen Lappen zur Unterfütterung des Stirnlappens zu bilden, der mit seiner Wundfläche nach innen umgeschlagen wird und daher das Bestreben hat, sich wieder aufzurichten (federnder Stützlappen), wodurch der Stirnlappen in erhöhter Stellung gehalten werden sollte, sind ebenso wie das Verfahren von Thiersch, der rautenförmige seitliche Lappen aus der Wangenhaut (Fig. 96) bildete, in der Mittellinie zusammennähte und zur Stütze und Unterfütterung des Stirnlappens benutzte, sowie die Versuche von Verneuil (Fig. 97) und Bouisson, welche umgekehrt zuerst den Stirnlappen als inneren Lappen herunterklappten und zur Unterfütterung der zur äusseren Nasenhaut dienenden zwei seitlichen Wangenlappen verwendeten, sind heutzutage vollkommen verlassen. Ebenso hat das Verfahren v. Langenbecks, der aus den Resten des Nasenskeletts schmale Knochenstreifen am Rande der Apertura pyriformis sägte und aufklappte (Fig. 98, 99), und darüber den Weichteillappen bildete, keine Anhänger mehr.

Ein Verfahren der eigentlichen totalen Rhinoplastik ist bereits bei der Operation der Sattelnase erwähnt worden. König hat diese Methode für den totalen Ersatz der Nase in der Weise etwas umgeändert, dass der für die Sattelnase etwas kleinere, streifenförmige Knochenlappen grösser genommen wird. Der senkrecht an der Nasenwurzel aufsteigende, die Tabula externa enthaltende Lappen wird nach dem Ausschneiden und Ablösen heruntergeklappt und zunächst in den angefrischten Defekt eingenäht. Die nach aussen sehende Wundfläche dieses heruntergeklappten Lappens wird

dann später durch einen zweiten, ebenfalls der Stirne entnommenen, etwas nach der Seite verlaufenden Lappen gedeckt.

Der Nachteil des Königschen Verfahrens ist der, dass der zur Stütze des Nasengerüsts genommene Knochen zu flach ist und daher nicht als genügende Stütze der Weichteilnase gelten kann. Der Knochen muss vielmehr nach den Vorschlägen von Rotter und Schimmelbusch so gross genommen werden, dass er als richtiges Knochendach von der Nasenwurzel zur Apertura pyriformis reicht und auf letzterer fest aufsitzt.

Das normale Verfahren der totalen Rhinoplastik zur Beseitigung des knöchernen Defektes und desjenigen der Weichteile ist das von Schimmelbusch angegebene, das noch heutzutage die Grundzüge für fast alle anderen, später empfohlenen Methoden der Rhinoplastik abgibt. Die Methode ist bereits bei der Operation der Sattelnase in ähnlicher Weise beschrieben worden. Zur totalen Rhinoplastik wird der in Dreiecksform aus der Stirne entnommene Hautperiostknochenlappen mit dem Stiel (3 cm breit) an der Nasenwurzel und mit der Basis an der Haargrenze sehr reichlich (ca. 10 cm breit) bemessen. Nach Durchtrennung der Weichteile an den Rändern wird mit einem scharfen, breiten, sogenannten Bildhauermeissel die Tabula externa möglichst als eine einzige Platte, oder doch wenigstens in vereinzelten Stücken abgemeisselt, wobei der Zusammenhang mit dem Periost gewahrt bleiben soll.

Sofern der Knochen in einem Stück abgemeisselt oder nur wenig gesplittert ist, kann man sofort die mit der Innenseite frei liegende Tabula externa mit Thierschschen Epidermisstreifen bedecken. Anderenfalls befestigt man die stückweise abgemeisselte Tabula externa mit gitterförmigen, um den Lappen herumgelegten Nähten, oder aber, in der Weise, dass man Streifen von Jodoformgaze um den Lappen herumlegt. Erst dann, wenn die einzeln abgemeisselten Knochenstücke fest an die Unterlage angewachsen sind, wobei sich bei stärkerer Lösung dieser Knochenstückchen vom Periost, auch nekrotische Knochenteilchen abstossen, kann nach Abkratzen der entstandenen Granulationen eine Bedeckung der nunmehr festgewachsenen Knochenplättchen mit Thierschschen Epidermisstreifen erfolgen.

Nachdem die Epidermisstreifen auf dem Knochenlappen angeheilt sind, kann nunmehr der an der inneren und äusseren Seite mit Haut bedeckte Weichteilknochenlappen zum Ersatz des Defektes benutzt werden, und zwar in der Weise, dass der Knochen, wie bei der Operation der Sattelnase, in der Mitte durchsägt wird, damit man den Lappen rechtwinkelig zusammenklappen und dadurch den Knochen in Form eines Dachfirstes aufstellen kann. Der Lappen wird dann so in den Defekt gedreht, dass die Stirnhaut nach aussen kommt, während die angeheilten Epidermisstreifen das Innere der Nasenhöhle bilden.

Je längere Zeit vergangen war, bis die Epidermisstreifen anheilten, desto mehr ist der heruntergeklappte Lappen durch Verwachsung an der Nasenwurzel am Stiel fixiert. Zur besseren Mobilisierung muss daher beim Herunterklappen die Stielgegend von neuem stumpf oder scharf gelöst werden.

Die Ränder des Lappens werden nun vollständig angefrischt und der Lappen so angesetzt, dass sich die Knochenplatte fest auf die angefrischte Apertura pyriformis stützt. Hier können die zwei Knochenplatten des Lappens noch durch die angrenzenden Weichteile hindurch mit Knochennähten fixiert werden, während man die Weichteilränder mit den Weichteilen des Gesichts durch Naht vereinigt.

Um die oberhalb der Nasenflügel normalerweise vorhandene Einziehung der Nase herzustellen, wird am unteren Teil der neuen Nase ein Metalldraht durchgezogen und mit Knöpfen oder Platten befestigt, oder über Gummidrains geknotet. Dadurch wird nicht nur die Profilhöhe der Nase gesichert, sondern es bleiben auch, entsprechend der Drahtnaht, später zwei grübchenförmige Vertiefungen zurück, so dass die unterhalb derselben gelegenen Partien des Lappens stärker hervortreten und die Nasenflügel imitieren.

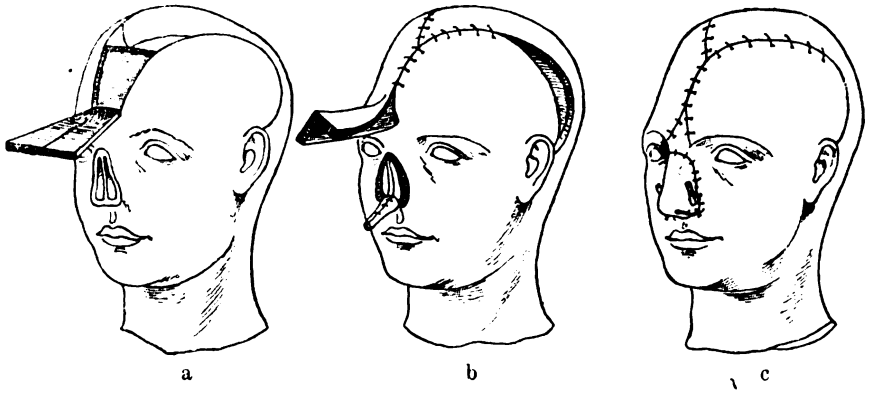

Fig. 100.

Rhinoplastik nach Schimmelbusch.

(Nach Lexer.)

Die Bildung eines Septums ist bei der Schimmelbuschschen Methode nicht unbedingt nötig, und wie bereits erwähnt, zur besseren Erhaltung der Nasenatmung überflüssig. Will man bei der Schimmelbusch'schen Rhinoplastik ein Septum bilden, so kann dies in der bereits früher beschriebenen Weise aus der häutigen Bedeckung der Apertura pyriformis geschehen (Fig. 71). Die dünnen aus den seitlichen Rändern der Apertur gebildeten Lappen werden untereinander und mit der der Nasenspitze entsprechenden Partie des Hautlappens vereinigt.

Der durch die an der Stirn im Anfang durch Entnahme des breiten Hautknochenlappens entstehende Defekt wird, wie bereits früher bei der Operation der Sattelnase beschrieben, dadurch nach Jäsche in einfachster Weise sofort nach Ausschneiden des Lappens gedeckt, dass man von den Ecken aus bogenförmige Schnitte bis hinter die Ohrgegend beiderseits legt und dann durch Unterminierung und Zusammenziehung den Defekt vollständig durch Nähte vereinigt (Fig. 100). Dagegen kann der Stiel des Stirnlappens erst viele Wochen nach der ersten Operation durchtrennt und an seine frühere Stelle zurückgeklappt werden. Auch zur kosmetischen Verschönerung der Nase, so zur besseren Bildung der

Nasenflügel, der Nasenspitze usw. sind noch eine Reihe von Nachoperationen erforderlich (cf. 4. neuere Methoden), ebenso wie Hautexcisionen, Anfrischungen und Verlagerungen des Stieles noch ausgeführt werden müssen.

2. Die französische Methode,

bei der Lappen von der Wangenhaut zur Bildung der Weichteilnase genommen werden, ist besonders von Serre und Nélaton vervollkommnet worden. Voraussetzung ist dabei, dass nur die Weichteile der Nase ersetzt werden, also der knöcherne Teil vollständig erhalten ist. Ähnlich wie Thiersch benutzen die Franzosen zwei seitliche rautenförmige Lappen, wobei jedoch die Lappen zwischen Nasenrücken und innerem Augenwinkel beginnen und dann bogenförmig nach unten und breiter bis nach der Nasolabialfalte (Fig. 101) geführt werden. Durch geeignete Fortsätze an diesen Lappen werden die Nasenflügel und das Septum gebildet. Die Lappen werden dann über den angefrischten Defekt nach der Mittellinie zu verschoben und mit ihren medialen Rändern zusammengenäht, während die entstehenden Defekte durch Unterminierung der Ränder zusammengezogen werden.

Fig. 101.
Rhinoplastik aus der Wange nach Nélaton.
Französische Methode.
(Nach v. Esmarch-Kowalzig.)

Der Nachteil dieser Methode liegt auf der Hand. Einmal ist das Naseninnere nicht mit Haut bedeckt. Dann sinkt auch trotz der verschieden vorgeschlagenen Modifikationen, das Zusammensinken der Weichteilnase zu verhindern, dieselbe sehr bald zusammen. Ausserdem entstehen an der Stelle, wo die Lappen der Wange entnommen wurden, Narben, die einen Zug auf die Nase ausüben, so dass der kosmetische Erfolg kein einwandsfreier ist.

Im allgemeinen ist daher das französische Verfahren verlassen und wird heutzutage nur noch zusammen mit den anderen Methoden der Rhinoplastik, sofern z. B. für diese nicht genügendes Material vorhanden ist, angewandt.

3. Die italienische Methode

entnimmt das zum Ersatz der Nase nötige Gewebe dem Arm des Patienten und ist zuerst von Tagliacocca 1597 beschrieben, später von v. Gräfe 1816 weiter ausgebildet worden.

Das Verfahren hat den Vorteil, dass man die doch immerhin entstellenden Narben auf der Stirne vermeidet, und wird namentlich auch dann angewandt, wenn z. B. in der Nachbarschaft des Defektes die Haut erkrankt ist (Lupus, Lues usw.) und daher zur plastischen Operation nicht benutzt werden kann. Denn es sei hier noch einmal betont, dass wir plastische Operationen nur mit Geweben ausführen können, die absolut gesund sind.

Dagegen haftet der Methode der Nachteil an, dass nach der Entnahme des Lappens aus dem Arm und der Annähung desselben an den Defekt der Arm

am Kopf durch einen immobilisierten Verband für 8—10 Tage fixiert werden muss, was für den Patienten mit vielerlei Unbequemlichkeiten verbunden ist. Ausserdem ist auch die Armhaut wegen ihrer geringeren Dicke und Schlaffheit weniger geeignet, die festgefügte Nasenhaut zu ersetzen. Vielfach sind die nach der italienischen Methode übertragenen Weichteilnasen durch rasche Schrumpfung bald wieder zum grössten Teil verloren gegangen. Daher wurde die italienische Methode eine Zeitlang zugunsten der indischen Methode vollständig verlassen, doch ist sie, wie bei den neueren Methoden beschrieben wird, neuerdings wieder in Aufnahme gekommen.

Nach dem Vorschlage von Tagliacozza und von Gräfe wird zur Lappenbildung die Beugeseite des Oberarms benutzt, und zunächst durch zwei parallel zueinander laufende, einige Zentimeter voneinander entfernte Schnitte ein bis auf die Muskelfaszie reichender, zunächst doppelt gestielter Lappen gebildet. Der Lappen wird von der Unterlage so losgelöst, dass er an seinen beiden Enden zwar mit der Haut in Verbindung bleibt, sonst aber durch untergeschobene Gaze von der Unterlage so abgehoben wird, dass eine Verwachsung mit derselben nicht mehr eintreten kann. In der Folgezeit überlässt man den Lappen der Schrumpfung, und erst nach einigen Wochen, wenn das Ende der Schrumpfung erreicht ist, wird dann zunächst die proximale Brücke durchtrennt und diese Wundfläche nach vorheriger Anfrischung des Nasendefekts an letzterem vereinigt.

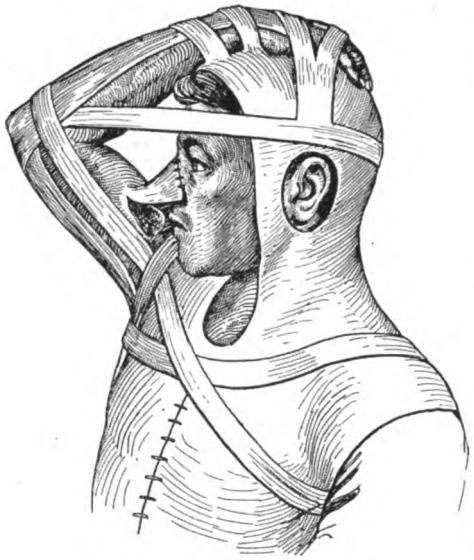

Fig. 102.
Rhinoplastik aus der Armhaut nach Tagliacozza und v. Gräfe.
(Nach v. Esmarch-Kowalzig.)

Von nun ab muss der Arm mit einem immobilisierenden Verband dicht am Kopf ca. 8—10 Tage, bis eine Anheilung der Brücke in den Nasendefekt erfolgt ist, fixiert bleiben (Fig. 102). Sobald die Anheilung des einen Endes des Lappens erfolgt ist, wird nunmehr die andere Brücke durchtrennt und zur Bildung der Nasenspitze sowie der Nasenflügel benutzt.

Auch zur Bildung der Nasenflügel und der Nasenspitze eignet sich die schlaffe Armhaut weniger.

Der an dem Arm entstehende Defekt kann nach vorheriger Unterminierung der Ränder meistenteils, wiewohl infolge der beträchtlichen Schrumpfung des Lappens stets ein grosser Lappen aus dem Arm entnommen werden soll, durch susammenziehende Nähte vereinigt werden.

Sofern es sich um den Ersatz auch des knöchernen Teils der Nase handelt, ist das von Israel angegebene Verfahren sehr zu empfehlen. Israel hat die italienische Methode in der Weise vervollkommnet, dass er aus der Ulnarseite des

Vorderarms einen Hautweichteil-Periostknochenlappen bildete. Auch hier muss ein recht beträchtlicher Lappen ausgeschnitten werden. Er wählte dabei das untere Drittel des Vorderarms, da man hier aus der Ulna eine dem Nasenrücken ähnliche Kante gewinnen kann. Der Stiel des Lappens liegt proximal. Zunächst wurde der Lappen mit dem Knochen zusammen von den Weichteilen losgelöst, und erst, nachdem derselbe sich mit guten Granulationen bedeckt hatte, wodurch ein vollkommener Anschluss des Knochenstückes an die Weichteile erzielt wird, nähte Israel den Lappen mit seinem peripheren Ende an den angefrischten Defekt an.

Die Stellung, in der der Kopf und der Arm bei dieser Operation nach dem Annähen des Lappens an den Nasendefekt ca. 8—10 Tage lang durch einen immobilisierenden Verband fixiert werden müssen (Fig. 103), ist fast noch unbequemer, wie die Fixation des Arms bei der vorher erwähnten, ursprünglichen italienischen Methode. Nach Anheilung des Lappens in den Nasendefekt (10—14 Tage) wurde dann der Stiel durchtrennt.

Fig. 103.
Rhinoplastik nach Israel.
(Nach v. Esmarch-Kowalzig.)

Israel verbesserte auch die Nachteile der ursprünglichen italienischen Methode, nämlich, dass das Naseninnere ohne Hautbekleidung war, in der Art, dass er vor Annähen des Lappens aus dem Arm Lappen aus der Gegend der Nasenwurzel oder der Wange mit ihrer Hautseite nach innen klappte, und erst dann auf deren Wundfläche den Lappen aus dem Arm fixierte. Nach Durchtrennung des Stiels wird aus letzterem das häutige Septum gebildet und am unteren Ende des neuangefrischten Defekts angenäht. Die Bildung der Nasenflügel wird durch entsprechende Umänderung der Lappenränder erzielt. Der Defekt am Arm lässt sich ebenso wie bei der ursprünglichen italienischen Methode durch Zusammenziehen der Hauträndер nach vorheriger Unterminierung, anderenfalls durch Epidermis- oder Kutis-Transplantation decken.

4. Die neueren Methoden der totalen Rhinoplastik.

Israel hat zur Rhinoplastik nicht nur gestielte Hautknochenlappen benutzt, sondern auch den Weg zu der jetzt häufiger angewandten freien Knochen-Transplantation gewiesen, insofern, als er das defekte knöcherne Nasengerüst zunächst durch ein aus der Tibiakante dem Nasenrücken nachgeahmtes Stück ersetzte und über demselben einen Weichteillappen aus dem Arm bildete.

Joseph ging neuerdings, um die entstellenden Narben an der Stirne zu vermeiden, bei einer Erkrankung, die die ganze untere Hälfte der Nase zerstört hatte (Totenkopfnase), bei der also eine totale Rhinoplastik erforderlich war, folgendermassen vor:

Unter Anwendung eines von Bardenheuer angegebenen Verfahrens umschnitt er den Rest der Nasenhaut dachförmig, löste die Haut bis zu den Nasenbeinen ab, meisselte letztere, sie jedoch im Zusammenhang mit der Haut lassend, ab und klappte dann diese Hautknochenlappen so herunter, dass die äussere Haut nach innen und die Wundfläche nach aussen sah.

An Stelle der von Bardenheuer nunmehr zur Deckung der Wundfläche und der Weichteilnase benutzten Stirnhaut, wählte Joseph einen gestielten Lappen aus dem Oberarm, den er in der bereits erwähnten, üblichen Weise an den angefrischten Defekt annähte. Nach Anheilung dieses Lappens transplantierte er aus der vorderen Tibiakante zunächst eine ca. 6 cm lange Knochenleiste

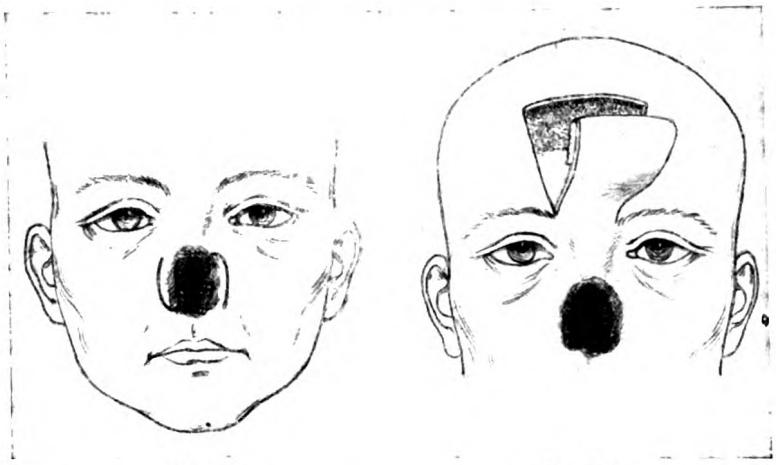

Fig. 104.
Auskleidung der erweiterten Apertura pyriformis mit Hautlappen.

Fig. 105.
Bildung des Stirnlappens.

Fig. 106.
Umhüllung der Knochenplatte mit Haut.

(Nach Lexer, Verhandlungen der Deutschen Ges. f. Chirurgie. Bd. 39.)

unter die transplantierte Armhaut, der Mitte des Nasenrückens entsprechend. Ausserdem aber wurde noch ein zweiter, 4 cm langer Knochenspan in die Oberlippe parallel zur Mundspalte transplantiert. Einige Zeit später richtete er den zweiten Knochenlappen senkrecht auf und schuf damit ein Septum, sowie eine Stütze für die Nasenspitze. Joseph musste zur besseren Deckung des Knochenlappens und zur vollkommeneren Bildung der rechten Nasenhälfte noch einen gestielten Lappen aus der rechten Wange hinzunehmen. Beide transplantierten Knochen heilten, wie Röntgenbilder zeigten, ein. Der kosmetische Erfolg war ein guter, da eine gerade Nase mit normaler Vertiefung an der Nasenwurzel und gutem Hervortreten der Nasenspitze geschaffen wurde. Nach Joseph ist das von ihm angegebene Verfahren insofern neu, als er

a) die Bardenheuersche Methode mit der italienischen Methode kombinierte;

b) die Überpflanzung einer Knochenleiste aus der Tibia (Israel) unter die als Nasenbedeckung transplantierte Armhaut wählte und

c) die provisorische Einpflanzung einer zweiten Knochenleiste in die Ober-

lippe mit späterer Aufrichtung zur Septumbildung empfahl (cf. Joseph, Korrektive Nasen- und Ohrenpastik p. 125 u. ff. im Handb. der spez. Chirurgie des Ohres und der oberen Luftwege, Bd. I, 2).

Wohl die vollkommenste Methode der totalen Rhinoplastik hat Lexer auf dem Chirurgen-Kongress 1910 mitgeteilt. Nach Lexer ist die Schimmelbusch'sche Rhinoplastik für den Ersatz des totalen Nasendefekts auch heute noch grundlegend.

Das Lexersche Verfahren erstrebt zunächst die für die spätere Funktion und für das dauernde Bestehen der neugebildeten Nase so überaus wichtige, genügende Nasenatmung. Lexer schneidet daher alle Narben und Defekträndern weg und schlägt auch noch mit dem Meissel die Knochenränder an der Apertura pyriformis stückweise ab, wodurch er die Apertur erweitert, während er die aus den Defekträndern gebildeten Hautlappen für das Naseninnere benutzt (Fig. 104). Auch bei der Entnahme des Lappens von der Stirne hat Lexer verschiedene Mo-

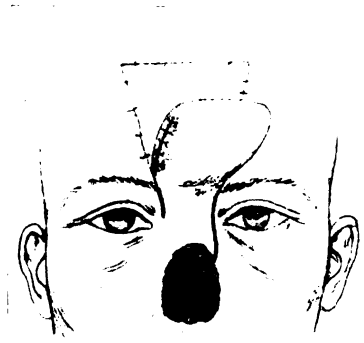

Fig. 107.
Stielverlängerung bis zum Defekt.

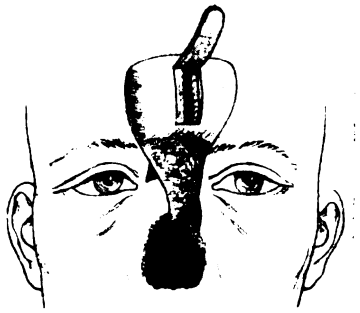

Fig. 108.
Septumanlage.

(Nach Lexer, Verhandlungen der Deutschen Ges. f. Chirurgie. Bd. 39.)

difikationen gegenüber dem Schimmelbuschschen Verfahren angegeben. Der Stirnlappen enthält nur in seiner oberen Hälfte eine Knochenplatte, so dass er gleich nach der Entnahme umgeschlagen und an den Rändern vernäht werden kann, wonach der Knochenlappen sofort von zwei Seiten aus mit Haut bedeckt ist (Fig. 105, 106). So ist es unnötig, erst die langwierige Granulationsbildung auf der Knochenfläche abzuwarten, nach der der Lappen stark schrumpft und daher nicht mehr so günstig für den Ersatz der Nase wird. Den an der Stirn entstehenden Defekt deckt Lexer nach Thiersch oder nach Krause. Einige Wochen nach dieser ersten Operation erfolgt die Stielbildung, die in verschiedenen Sitzungen, um die Ernährung des Lappens nicht zu behindern, ausgeführt wird. Da der Lappen durch seine Zusammenfaltung zu kurz geworden ist, so muss auch die Stielbildung abweichend von der Schimmelbuschschen Methode sein. Lexer bildet aus der Haut der Nasenwurzelgegend einen Stil, der möglichst breit ist und schliesslich bis in den Defektrand hineinragt (Fig. 107, 108). Die innere Seite des Hautlappens benutzt Lexer dann zur Septumanlage, indem er hier genau in

der Mittellinie einen 1 cm breiten, bis auf den Knochen gehenden, an dem Ende des Stirnlappens gestielten Hautstreifen ausschneidet, während von der Lücke aus dann der Knochen nach dem Vorschlage Schimmelbuschs mit einer Stichsäge genau in der Mittellinie durchtrennt wird. Der gedrehte und dachförmig geknickte Lappen kann nun in die angefrischten Defekträndern eingenäht werden und reicht meistenteils durch die lange Stielbildung so weit herunter, dass sich, wie dies Schimmelbusch bei seinem Verfahren gefordert hat, die aufgerichteten Knochenplatten auf die Apertura pyriformis aufstützen können (Fig. 109). Dabei fixiert Lexer, da dies durch Nähte nur schwer gelingt, die Knochenplatten des Stirnlappens mit den Knochenlappen der Apertura pyriformis durch Einschlagen von feinen Nägeln oder Stecknadeln. Den für das Septum bestimmten Lappen lässt Lexer vorläufig schrumpfen.

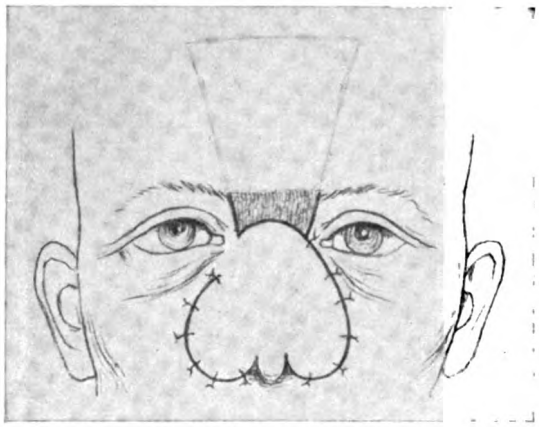

Fig. 109.
Dachförmige Aufstellung des Knochens und Einnähen des Lappens.
(Nach Lexer, Verhandlungen d. Deutschen Ges. f. Chirurgie. Bd. 39.)

Zur Bildung der oberhalb der Nasenflügel normalerweise vorhandenen Grübchen empfiehlt Lexer an Stelle der Drahtnähte (cf. vorne) das Eindrücken von zwei Gazebäuschchen, welche er mit Heftpflaster fixiert. Nach Lexer darf die Stieldurchtrennung erst

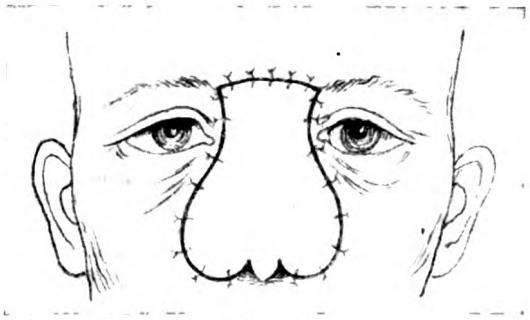

Fig. 110.
Stielversorgung.
(Nach Lexer, Verhandlungen d. Deutschen Ges. f. Chirurgie. Bd. 39.)

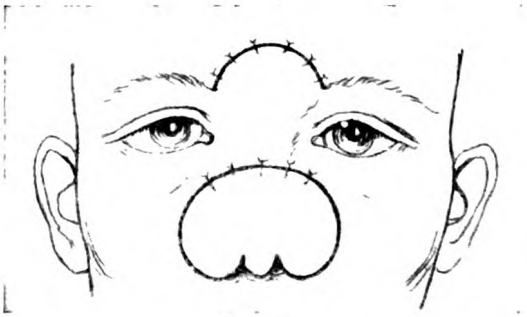

Fig. 111.
Stielversorgung nach Schimmelbusch.
(Nach Lexer, Verh. d. D. Ges. f. Chir. Bd. 39.)

relativ spät ausgeführt werden, da sonst die Knochenplatten resorbiert werden können. Er durchtrennt den Stiel möglichst tief, damit er nach der Zurückpflanzung desselben noch einen Teil des Stirndefekts damit decken kann (Fig. 110, 111).

Lexer geht dann noch weiter, indem er diese nach seinem Verfahren gebildete Nase einer Modellierung unterzieht, die sich auf die Nasenwurzel, Nasenspitze, Nasenflügel und das häutige Septum bezieht. Der Nachteil aller Methoden der totalen Rhinoplastik ist nämlich der, dass die neugebildete Nase ein plumpes, kartoffelähnliches Aussehen hat. Zwar hat man versucht, durch aufgesetzte, die normalen Konturen der Nase nachahmende Zelluloid-Hülsen (Hennig), an die man mit Hilfe einer Saugpumpe die Nasenkonturen ansaugt, der Nase allmählich normale Konturen zu verleihen, doch sind alle diese Versuche erfolglos gewesen, so dass nunmehr das von Lexer angegebene geniale Verfahren der Modellierung für die Rhinoplastik sehr bedeutungsvoll ist. Um die normale Einsenkung an der Nasenwurzel zu erzielen, durchtrennt er die in Höhe des

Ersatznase vor der Modellierung. *Bildung der Einsenkung an der Nasenwurzel.* *Bildung der Nasenspitze.* *Bildung der Nasenflügel.*

Fig. 112.

(Nach Lexer, Verh. d. D. Ges. f. Chir. Bd. 39.)

Augenwinkels liegenden Narben (Fig. 112) bis auf den Knochen, exzidiert das entstellende Narbengewebe und entfernt nach jeder Seite hin mit parallel zur Oberfläche gerichteten Schnitten das hier gewöhnlich befindliche ödematöse, verdickte Bindegewebe (Fig. 112). Dann wird die Haut fest auf die knöcherne Unterlage angedrückt, wobei, da die Hauträndер übereinanderstehen, an dem einen Wundrand ein Hautstreifen entfernt werden muss, damit die Schnittflächen faltenlos aneinanderliegen. Zur Bildung der Nasenspitze, die gewöhnlich zu dick ausfällt und nach unten gesunken ist, statt vorzustehen, wählt er die Unterfütterung mit einem Knochenstück, welches er von einem genau symmetrisch geführten Bogenschnitt aus einpflanzt (Fig. 113). Das Knochenstück entnimmt er heteroplastisch von amputierten Beinen etc., eventuell aber auch autoplastisch von der Tibia oder Rippe des Patienten. Es wird in längsovaler Form ausgeschnitten, eingelegt und mit Stecknadeln in den ersten Tagen fixiert.

Zur Bildung der Nasenflügel exzidiert er von dem vorher erwähnten, zur Bildung der Nasenspitze benutzten bogenförmigen Schnitt aus das subkutane Gewebe auf der Innenseite des knöchernen Daches und nimmt noch mit der Knochenzange ein kleines Stück aus dem Rand beider Knochenplatten heraus, wodurch dann eine den Nasenflügel nachahmende Einsenkung entsteht (Figur 112, 113).

Um auch an der Aussenseite die Nasenflügel zu markieren, wird noch auf

a *Bogenschnitt zur Spitzenbildung.*

b *Nach Knocheneinlagerung.*

c *Nach Vernarbung und Septumbildung.*

Fig. 113.

(Nach Lexer, Verh. d. D. Ges. f. Chir. Bd. 39.)

beiden Seiten eine kleine Exzision angeschlossen (Fig. 112), wodurch die glatte Fläche der neugebildeten Nase an dieser Stelle zu einer gerundeten wird.

Das exzidierte Stück wird in der Weise vernäht, dass der hintere Hautwundrand nicht mit dem vorderen Hautrand, sondern tiefer an das subkutane Gewebe fixiert wird, wodurch eine leichte Einziehung an dieser Stelle entstehen muss. Die Reste der ursprünglichen Nase zur Plastik zu verwerten, verwirft Lexer, da nach seiner Methode das kosmetische Resultat ein besseres sei.



Fig. 114.

Aussägung der Knochennase aus der Tibia.

(Nach Lexer, Verh. d. D. Ges. f. Chir. Bd. 39.)

Was nun die Bildung des häutigen Septums betrifft, welche von vielen Chirurgen jedoch deshalb nicht ausgeführt wird, um die Atmung durch die Nase zu erleichtern, so kann aus dem bereits vorher gebildeten, anfänglich der Schrumpfung überlassenen Teil (Fig. 108) durch Annähung der angefrischten Spitze an den vorher inzidierten Rand des Naseneingangs (Fig. 113) das Septum gebildet, oder falls das Läppchen nekrotisch geworden ist, die von Lexer angegebene Septumbildung aus der Schleimhaut der Oberlippe angewandt werden (Fig. 87—91).

Lexer hat dann noch eine weitere Modifikation der Rhinoplastik insofern angegeben, als er bei der Bildung des Weichteillappens aus dem Vorderarm nicht die Ulna selbst benutzte, sondern freie Knochenstücke (Israël) amputierten Gliedern oder der Tibia-Vorderfläche des Patienten entnahm (Fig. 114),

und unter die Haut einlagerte. Und zwar schob er von zwei parallelen Einschnitten aus zwei mit Periost versehene Knochenplatten in die Subkutis des Vorderarms so dicht aneinander, dass sie später firstförmig aufgestellt werden konnten. Der Vorteil dieser Methode beruht darauf, dass nach der Einpflanzung das störende Ödem der Subkutis fast vollständig fehlt, während bei Entnahme des Knochenteils aus der Ulna ein solches in beträchtlichem Masse vorhanden ist.

Einige Zeit nach der Einheilung der Knochenplatten wird aus der mit den Knochenplatten fest verheilten Haut ein Lappen gebildet, dessen Stiel proximalwärts liegt, und zwar in der Weise, dass die Lappenspitze so gross genommen wird, dass sie umgeklappt die Knochenplatten deckt. Der Lappen wird dann in eine dachförmige Stellung gebracht und kann zirka 3 Monate nach der ersten Operation in den Nasendefekt eingenäht werden.

Ein noch besseres, dachförmiges Knochengerüst lässt sich nach Lexer aus der Tibia gewinnen (Fig. 114), zumal die Tibia in ihrer Mitte eine 3eckige Gestalt besitzt. Lexer wählt entweder die Tibia von amputierten Beinen, oder vom Patienten selbst, bei dem jedoch die Entnahme des Knochenstücks etwas schwieriger ist, jedoch nach starkem Zurückdrängen der Muskulatur gelingt. Das Aussägen des Knochenstücks wird mit einer Gigli-Säge vollführt. Von diesem ausgesägten Stück dient die äussere Seite als knöchernes Nasengerüst, während die Knochenmarkhöhle das Naseninnere repräsentiert. Auch dieses Knochenstück wird zuerst in die Gegend über der Kante der Ulna, dicht oberhalb des Handgelenks, oder vor dem Bizeps unter die Haut verpflanzt, indem dasselbe nach Anlegung von zwei parallelen Schnitten unter die Haut geschoben wird, mit der Nasenspitze proximalwärts, mit der Mulde auf Ulna oder Bizeps aufliegend. Nach Anheilung der Haut, die, um Nekrosen zu vermeiden, durch Einstechen von Stecknadeln entspannt werden muss, wird wieder ähnlich wie bei der vorherigen Methode zunächst ein Hautlappen gebildet, der so breit ist, dass auch der innere, der Markhöhle entsprechende Teil des Knochenstücks mit Haut ausgekleidet werden kann. Der so gebildete Weichteilknochenlappen wird dann in der üblichen Weise an den angefrischten Nasendefekt angenäht, wobei nach Durchtrennung des Stiels des Hautlappens noch ein Läppchen für die Septumbildung mitgenommen werden kann.

Der Nachteil der Methode besteht allerdings darin, dass das Verfahren monatelang dauert.

Endlich sei noch erwähnt, dass man auch durch Injektion von Paraffin eine Modellierung der Nase in der Weise herstellen kann, dass man kleinere Versenkungen ausfüllt oder flache Partien durch Injektionen vorwölbt. Doch sind, wenn irgend möglich, plastische Operationen den Paraffin-Injektionen vorzuziehen.

Unter Umständen muss bei sehr ausgedehnten Defekten im Gesicht die Rhinoplastik noch mit der Cheiloplastik, Blepharoplastik, Meloplastik, so z. B. nach schweren Verletzungen, Nekrosen, wie sie durch Milzbrand entstehen, ausgedehnter Tuberkulose oder Lues, kombiniert werden. Hier empfiehlt es sich, die bereits früher erwähnten Verfahren der Reihe nach anzuwenden.

Einerlei, welches Verfahren der Rhinoplastik wir anwenden, stets muss durch einen fest fixierenden, nicht drückenden Verband das Operationsgebiet ruhig gestellt werden. Dies ist namentlich wichtig bei den Formen der Rhinoplastik, bei denen ein von der Stirn genommener Lappen eine stärkere Drehung durchmachen muss. Denn nur zu leicht kann durch Kompression des Stiels die Ernährung des Lappens gefährdet werden. Sobald die Verbandstoffe durchfeuchtet sind, muss der Verband erneuert werden. Man benutzt zu ihm schmal geschnittene Jodoformgaze-Streifen, oder auch dick mit Salbe bestrichene Gazeläppchen.

Der angenähte Hautlappen verliert erst am 2.—3. Tag seine anfänglich weisse Farbe, die allmählich eine hellrote wird, und schliesslich in die normale Hautfärbung übergeht. Eine dunklere blaurote oder braunrote Farbe zeigt stärkere Zirkulationsstörungen an. Bisweilen kann man dann das Absterben des Lappens dadurch verhindern, dass man die Epidermis skarifiziert, während man früher auch Blutegel zur Erzielung einer Hyperämie anlegte. Gewöhnlich aber sind Fehler bei der Entnahme des Lappens gemacht worden, sei es, dass der Stiel zu schmal, oder die ernährende Arterie am Stiel durchschnitten worden ist, so dass es bisweilen auch zu einem vollständigen Absterben des ganzen Lappens oder nur seiner Endteile kommen kann.

Fig. 115.

Fig. 116.

Nasenprothese nach Tiemann.
(Nach v. Esmarch-Kowalzig.)

Dass natürlich auch implantierte Knochen der Nekrose und Abstossung anheimfallen können, ist selbstverständlich, namentlich, wenn die Operation nicht unter den peinlichsten Kautelen der Asepsis ausgeführt wurde.

Bei der italienischen Methode, wo der Verband den Arm an den Kopf fixieren muss und daher dem Patienten grosse Beschwerden verursacht, muss man dauernd grössere Morphiumgaben verabfolgen. Bei Syphilitikern empfiehlt es sich während der ganzen Behandlung 10%ige Jod-Kali-Lösung zu verabfolgen.

Wegen des immerhin ziemlich umständlichen und langwierigen Verfahrens der Rhinoplastik ziehen es einige vor, totale Nasen-Defekte durch Prothesen (Fig. 115, 116) zu ersetzen, welche in Kautschuk, Zelluloid, Papiermaché, nach einem nach der übrigen Gesichtsbildung ausgearbeiteten Nasenmodell hergestellt werden können. (Kastan.) Dieselben werden entweder durch ein Brillengestell, oder durch Federn, die an die Apertura pyriformis ansetzen, festgehalten. An der Ansatzstelle der Prothese muss man durch Schminke, oder gefärbtes Kollo-

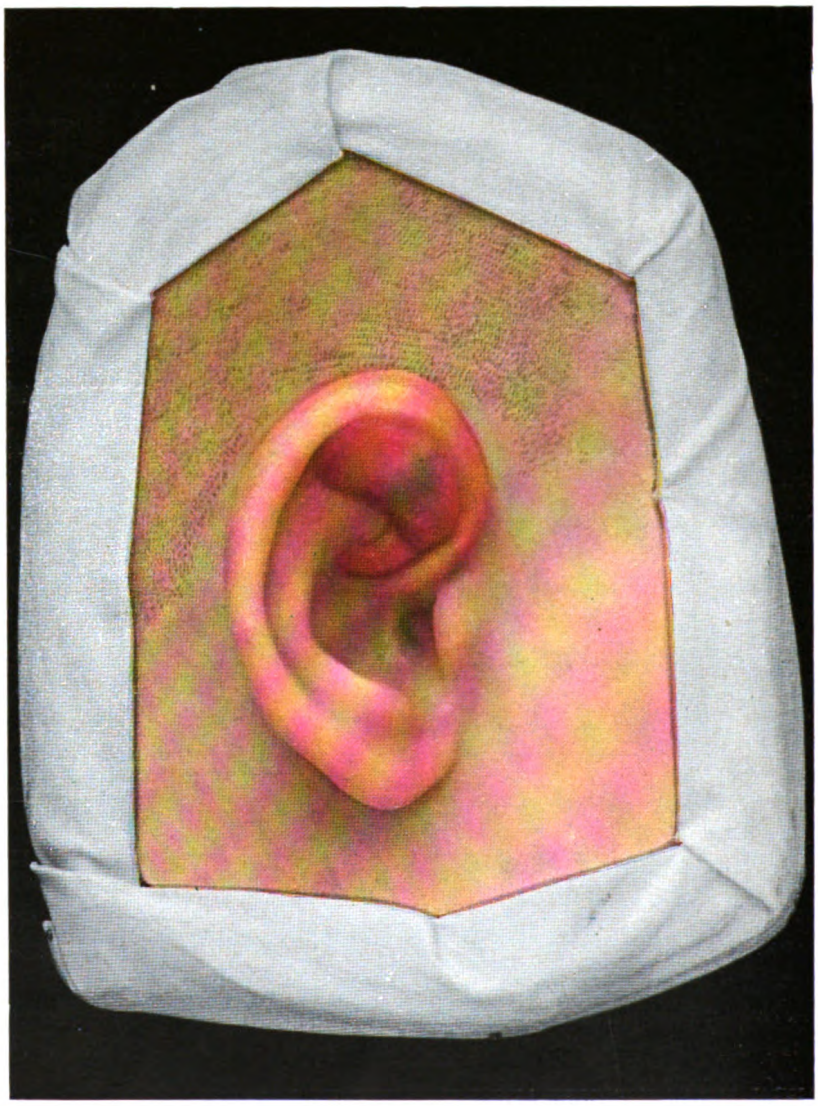

Fig. 117.
Othaematoma.
(Nach Bockenheimer, Atlas chirurgischer Krankheitsbilder.)

Curt Kabitzsch, Würzburg.

dium, den Übergang der normalen Haut in die Prothese möglichst zu verschleiern suchen.

Bei den ausserordentlichen Fortschritten, welche jedoch die plastischen Operationen, sowohl das autoplastische, wie das heteroplastische Verfahren, in neuerer Zeit gemacht haben, dürfte sich in erster Linie der plastische Ersatz empfehlen, während der Chirurg nur dann zu den Prothesen greifen wird, wenn keine von den oben erwähnten vielfältigen Methoden mehr zur Ausführung gelangen kann.

E. Die Auroplastik.

Indikation zu diesen plastischen Operationen geben in erster Linie Verletzungen, wie sie z. B. bei Ringkämpfern vorkommen, eine als Othämatom oder auch als japanisches Kämpferohr beschriebene Erkrankung (Virchow), die auch bei Akrobaten, und zwar den Saltomortalespringern (Bloch), bei Zimmerleuten, Boxern, „Schweizerischen Schwingern" sich findet (Fig. 117). Mensurschmisse, sowie Schussverletzungen, Erfrierungen, Verbrennungen, Verätzungen und ausserdem Infektionen (Perichondritis), sowie die Tuberkulose, die vielfach durch das Anbringen von Ohrringen übertragen wird, können zu einer Zerstörung des Ohres führen und einen Ersatz fordern. Von Geschwulstbildungen sind es Hämangiome, Lymphangiome (Fig. 118), Keloide, letztere namentlich bei der farbigen Rasse (besonders in Java), Dermoide, Zysten und Karzinome, welche Operationen am Ohr mit nachfolgender Plastik nötig machen. Weiter kann durch Tuberkulose und Lues das Ohr zerstört werden, und endlich kommen angeborene Anomalien, die vollständige oder partielle Aplasie der Ohrmuschel, Spalten am Ohrläppchen (Coloboma lobuli auris), ferner Fisteln, die sogenannten „Fistulae auriculae et auris" (Grunert) für die Plastik in Betracht. Es ist bekannt, dass schon nach geringer Verletzung der Ohrknorpel leicht der Nekrose anheimfällt, und dass die entstehenden Defekte, wie an allen gipfelnden Teilen des Gesichtes ausserordentlich entstellend wirken.



Fig. 118.
Lymphangioma auris.
(v. Bergmannsche Klinik.)

Wir können die plastischen Operationen am Ohr in zwei Gruppen teilen. Einmal in die Operationen zur Bildung des Ohrläppchens, und dann in diejenigen zur Bildung der Ohrmuschel.

Die erstere Gruppe der Operationen stösst auf nicht zu grosse Schwierigkeiten, da wir nach dem Vorschlag von v. Szymanowski und Dieffenbach gedoppelte Lappen aus der Haut vom Hals, der Gegend des Warzenfortsatzes, oder aus der hinteren Fläche der Ohrmuschel zum Ersatz der Ohrläppchen wählen können. Es empfiehlt sich dabei, die Reste des Ohrläppchens wegzuschneiden und das ganze Läppchen aus einem genügend grossen Lappen zu bilden. Die durch Entnahme der Lappen entstehenden Defekte können durch Thierschsche Epidermis-Transplantation oder durch Krausesche Kutislappen gedeckt werden. Trotzdem zeigen die transplantierten, zur Bildung des Ohrläppchens herangezogenen Lappen grosse Neigung zur Schrumpfung, so dass einige es vorziehen, durch eine geeignete Frisur oder Perrücke die Entstellung zu verdecken.

Was die Spalten der Ohrmuschel betrifft, so können sie analog der Hasenscharten-Operationen (cf. später) beseitigt werden. Aurikular-Anhänge kann man exzidieren, wobei man in der Gegend hinter dem Ohrläppchen nicht tiefer wie $1^1/_2$ cm einschneiden darf, da sonst der Stamm des N. facialis zerschnitten werden kann. (Fig. 20.) Die exzidierten Stücke kann man bisweilen zum Ersatz von gleichzeitig vorhandenen Ohrdefekten benützen.

Defekte des Ohrläppchens und des Ohrrandes hat man durch gestielte Lappen aus der benachbarten Kopfhaut, allerdings mit wenig Erfolg, zu beseitigen gesucht.

Wenn schon der plastische Ersatz des Ohrläppchens auf Schwierigkeiten stösst, so gilt dies noch in viel grösserem Masse beim Ersatz der Ohrmuscheln. Dieffenbach schlug vor, die Ohrmuscheln aus einem Lappen der Kopfhaut zu ersetzen, während Schmieden neuerdings den beachtenswerten Vorschlag machte, traumatische Defekte der Ohrmuschel durch Rippenknorpel-Transplantation zu decken, während über dem Rippenknorpel ein Lappen aus dem Arm, analog der italienischen Rhinoplastik, Verwendung findet. Die neueren Bestrebungen gehen dahin, eine freie Ohrplastik aus der gesunden Muschel desselben Kranken für die grossen Defekte oder den fast völligen Verlust des Ohres heranzuziehen. Auch kann man die Heteroplastik sich nutzbar machen, indem man den Ohrknorpel eines anderen Menschen, eventuell auch Leichenmaterial zu transplantieren versucht. Körte war der erste, welcher einen Defekt des ganzen Ohres durch freie Knorpel-Transplantation beseitigte. Er schnitt ein keilförmiges Stück aus der Ohrmuschel der gesunden Seite, dessen äussere Basis 3 cm, und dessen innere, in der Ohrwölbung gelegene Basis 1 cm betrug. Nach Entnahme des Keiles wurden die Defekträndер zusammengenäht; das gesunde Ohr war dann zwar kleiner, aber es fehlte eine Entstellung. Nach Exzision des Narbengewebes auf der kranken Seite wurde dieses Stück eingenäht, während das Ohrläppchen aus den Resten des Ohrs und der benachbarten Wangenhaut gebildet wurde. Durch Bildung eines U-förmigen Lappens aus der Haut hinter dem Ohr und Doppelung desselben wurde der Rand des Ohres in der

Weise gebildet, dass dieser Lappen an den oberen Rand des implantierten, angewachsenen Knorpelstückes genäht wurde. Der am Kopf hinter dem Ohr entstehende Defekt wurde durch einen Lappen aus dem Oberschenkel gedeckt. Körte erzielte so einen leidlichen Ersatz des verloren gegangenen Ohres.

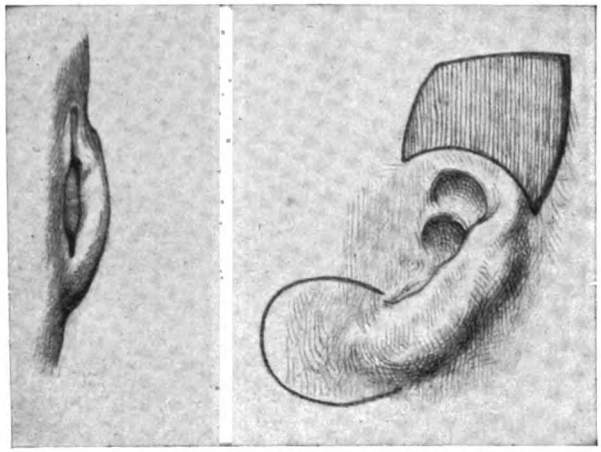

Fig. 119. Fig. 120.

Deckung eines Ohrdefektes.

(Nach Lexer, Verh. d. D. Ges. f. Chir. Bd. 39.)

Neuerdings hat Lexer (Chirurgenkongress 1910) einen fast totalen Defekt an der Ohrmuschel folgendermassen beseitigt. Zunächst benutzte er einen Lappen aus der Wangenhaut, den er durch Zusammenklappen verdoppelte, und aus dem er das Ohrläppchen bildete. (Fig. 119, 120.) Dann exzidierte er ein keilförmiges, fast die Hälfte der gesunden Ohrmuschel betragendes Stück, präparierte die hintere Ohrmuschelhaut an diesem Stück ab, wodurch er dem anfangs exzidierten Keil eine Rhombenform gab und ihn ausserdem dadurch verkleinerte. Entsprechend dieser Form des zu transplantierenden Stückes wurde nunmehr auch der Defekt rhombenförmig angefrischt und das Stück in ihn eingenäht. Es folgte eine bogenförmige Umschneidung der angrenzenden Haut oberhalb und hinter der Ohrmuschel (Fig. 121), wodurch die Ohrmuschel aufgestellt, d. h. abstehend vom Kopf, gestellt werden konnte. Ausserdem sollte durch diesen Lappen auch an der hinteren Seite des neugebildeten Ohrs Haut gebildet, und ebenso der Helix ersetzt werden. Durch Faltelung dieses Lappens wurde die ganze, neugebildete Ohrmuschel gehoben und durch Anlegen einer Matratzenhaut in abstehender Stellung vom Kopf gehalten.

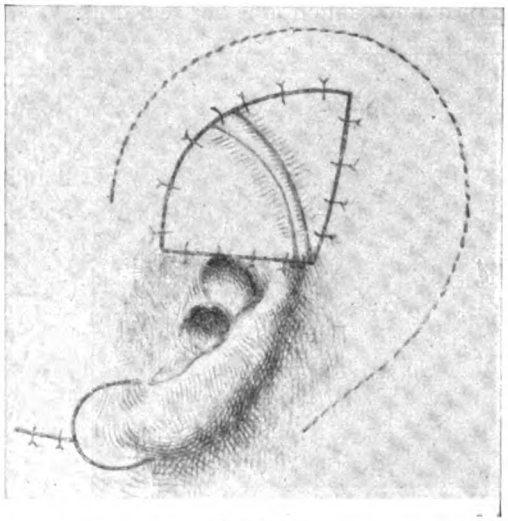

Fig. 121.

Das entfaltete Ohrstück ist eingenäht.

(Nach Lexer, Verh. d. D. Ges. f. Chir. Bd. 39.)

Nachdem noch einige kosmetische kleinere Operationen ausgeführt waren, entstand ein gutes Endresultat (Fig. 122). So bildete z. B. Lexer noch den Tragus aus einer pürzelförmigen, restierenden Narbe usw. Lexer empfiehlt bei

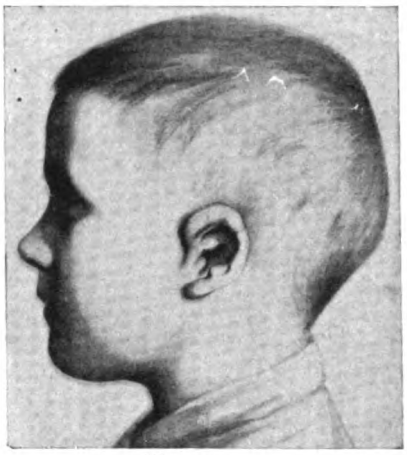

Fig. 122.
Fertig ersetztes Ohr.
(Nach Lexer, Verh. d. D. Ges. f. Chir. Bd. 39.)

Jugendlichen, das kranke Ohr durch die Plastik grösser zu gestalten, wie das gesunde, da das gesunde Ohr weiterwächst, während das transplantierte Ohr im Wachstum stehen bleibt.

Zur Fixation der Verbandstoffe bei Ohrplastiken empfiehlt sich das Capistrum duplex.

Nicht immer gelingen diese plastischen Operationen, für die eine besondere Veranlagung und Technik zweifelsohne erforderlich ist, so vollkommen. Man kann daher, wenn man mit den oben erwähnten, plastischen Verfahren keinen günstigen Erfolg erzielt, auch durch Prothesen, z. B. aus Papiermaché, Ohrdefekte beseitigen.

F. Die Cheiloplastik und die Stomatoplastik inklus. der Hasenscharten-Operationen.

Indikation zu diesen Operationen geben Tumoren, so z. B. Karzinome, wie sie hauptsächlich an der Unterlippe vorkommen (Fig. 123), Hämangiome und Lymphangiome, die an beiden Lippen sich finden können, tuberkulöse Erkrankungen, die Syphilis, die namentlich die Oberlippe ergreift (Fig. 124), die bei uns seltene, in China recht häufig vorkommende Noma (Fig. 125), und andere Erkrankungen, so vor allem Traumen.

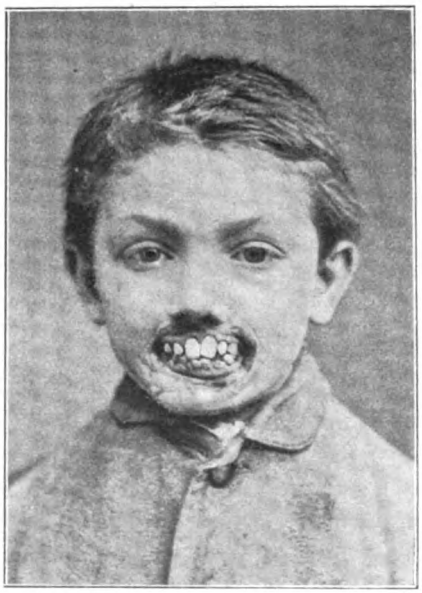

Fig. 125.
Zerstörung der Ober- und Unterlippe durch Noma.

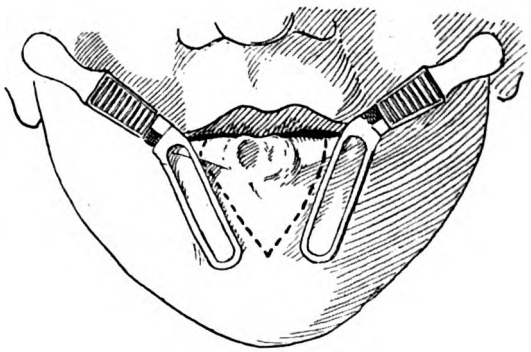

Fig. 126.
Lippenkompressorien.
(Nach Pels-Leusden.)

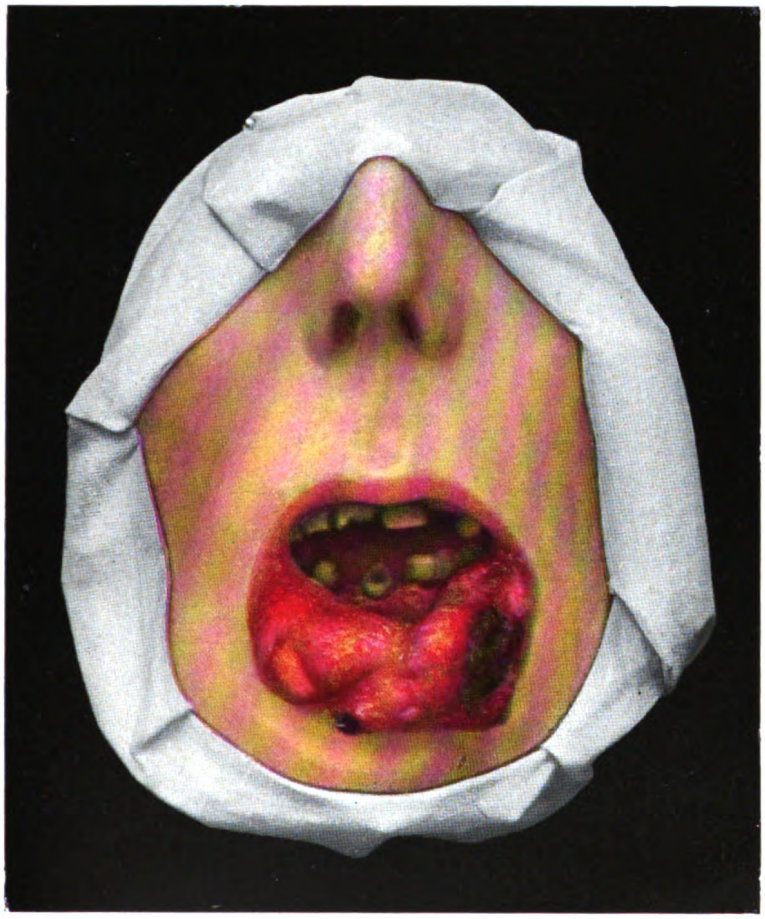

Fig. 123.
Carcinoma labii inferioris.
(Nach Bockenheimer, Atlas chirurgischer Krankheitsbilder.)

Curt Kabitzsch, Würzburg.

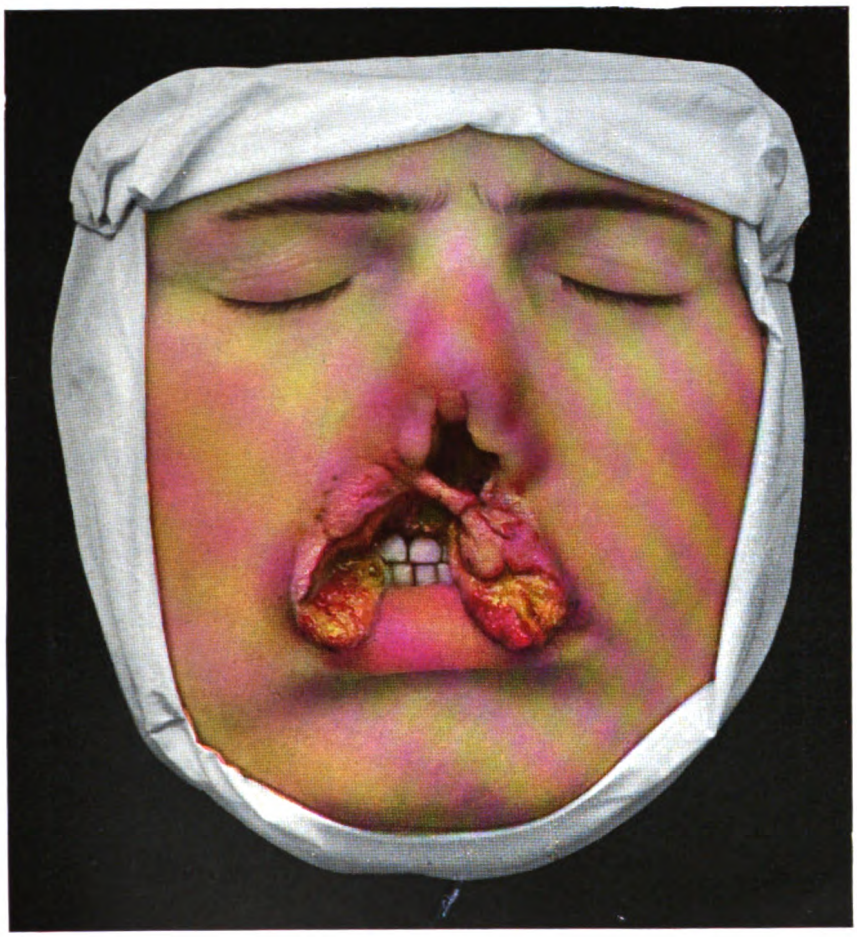

Fig. 124.
Gumma labii superioris et nasi.
(Nach Bockenheimer, Atlas chirurgischer Krankheitsbilder.)

Curt Kabitzsch, Würzburg.

Operationen an den Lippen soll man stets unter Blutleere ausführen. Eine solche wird erzielt:

1. Durch digitale Kompression der Aa. coronariae an den Mundwinkeln,

2. durch Anlegen von geeigneten Klemmen (Fig. 126 und Fig. 127),

3. neuerdings in der Weise, dass man zur Lokalanästhesie 0,5 %ige Novokain-Adrenalin-Lösung injiziert, wodurch man nicht nur schmerzlos, sondern auch blutleer operiert.

Für die grösseren Eingriffe an den Lippen, sobald z. B. Lappen aus der Wange genommen werden müssen, empfehlen sich Mischnarkosen[1]).

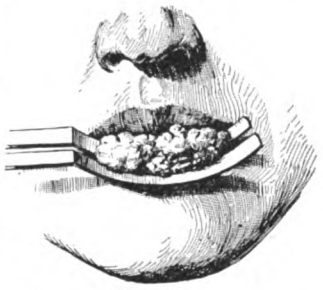

Fig. 127.
Abtragung des Randes der ganzen Unterlippe unter künstlicher Blutleere mit einer Parallelzange.
(Nach v. Esmarch-Kowalzig.)

a) Operationen an der Unterlippe.

Die einfachste Operation an der Unterlippe, die in analoger Weise an der Oberlippe ausgeführt werden kann, dient zur Entfernung von kleinen Zysten der

Fig. 128.

Fig. 129.
Flächenhafte Exzision eines Tumors der Unterlippe — Naht.
(Nach v. Esmarch-Kowalzig.)

Lippe, oder auch Tumoren (Fig. 128, 129) und wird mit einem scharfen Messer ausgeführt. Mit dieser Methode kann z. B. das ganze Lippenrot bei Kavernomen exzidiert werden (Bockenheimer), während man nach der Exzision des Tumors die Lippenschleimhaut der Mundhöhle an die Haut durch wagerechte Längsnaht fixiert. (Fig. 130.) Der anfangs schmale Lippenrotsaum dehnt sich in kurzer Zeit wieder zu einer normal breiten Lippe.

Erkrankungen, die vom Lippenrot aus tiefer greifen, kann man so beseitigen, dass man durch eine keilförmige Exzision einen dreieckigen Defekt schafft. Dabei muss man beim Karzinom stets 1—1½ cm vom Krankhaften entfernt, die Exzisionsschnitte anlegen und den Keil eventuell so gross machen, dass man von ihm aus auch die regionären erkrankten Lymphdrüsen ent-

Fig. 130.
Naht nach Abtragung der Unterlippe. (cfr. Fig. 127.)
(Nach v. Esmarch-Kowalzig.)

[1]) cf. Verfasser: Über den heutigen Stand der allgemeinen Anästhesie. Deutsche Monatsschrift für Zahnheilkunde 1910, Heft 7.

fernen kann. Allerdings werden grössere Drüsenpakete besser von einem besonderen, am unteren Unterkieferrand angelegten Schnitt entfernt. Nach der keilförmigen Exzision entsteht ein dreieckiger Defekt, dessen Basis über die Hälfte der Unterlippe ausmachen kann. Man unterbindet zunächst die Aa. coronariae, deren durchschnittene Lumina man sieht, und erst dann legt man mehrere weitgreifende und die ganze Dicke der Lippe mit Ausnahme der Schleimhaut fassende Nähte

Fig. 131.
Darstellung des Defektes.
(Nach Zuckerkandl.)

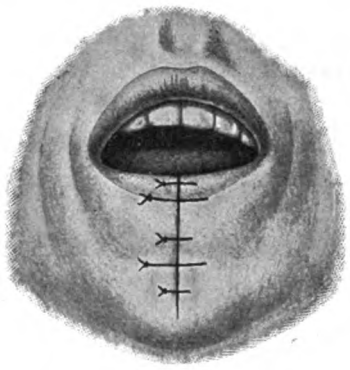

Fig. 132.
Linear vereinigter Defekt.
(Nach Zuckerkandl.)

an. Es folgt dann die genaue Vereinigung der Wundränder durch weniger tief greifende Nähte. Vor allem muss man, wie bei allen analogen Operationen an den Lippen darauf achten, dass auf beiden Seiten die Stellen, wo die Haut in das Lippenrot geht, auf das Genaueste in derselben Höhe vereinigt werden, da sonst das Lippenrot auf der einen Seite tiefer steht, wodurch eine hässliche Ent-

Fig. 133.
Exzision eines Karzinoms der Unterlippe.

Fig. 134.
Naht nach der Exzision.

(Nach Sultan.)

stellung verursacht wird. Das Lippenrot selbst und die Schleimhaut der Lippe in der Mundhöhle nähe ich bis zur Spitze des Keils mit Catgut. Um die Wunde vor Speichel etc. zu schützen, kann man die Fäden lang lassen und einen Jodoformbesser Vioform-Gazestreifen mit denselben über der Naht festbinden. Auch nach dieser Operation (Fig. 131, 132, 133, 134) ist die Unterlippe anfangs zu schmal und kurz; sie dehnt sich jedoch sehr bald zur normalen Grösse.

In den Fällen, wo die Erkrankung so ausgedehnt ist, dass nach flächenhafter oder keilförmiger Exzision mit folgender Naht die Lippe zu niedrig stehen würde, empfiehlt sich die Lippensaumverschiebung und zwar wählt man dazu das angrenzende Lippenrot der Oberlippe. Dasselbe wird fast vollständig auf beiden Seiten bis auf die mittleren Partien am Hautrand losgelöst. Dadurch wird der Oberlippensaum so beweglich und so gross, dass er zum vollständigen Ersatz der Unterlippe genügt (Fig. 135, 136). Dieses Verfahren ist von den beiden Altmeistern der plastischen Operationen Dieffenbach und v. Langenbeck ausgeführt worden.

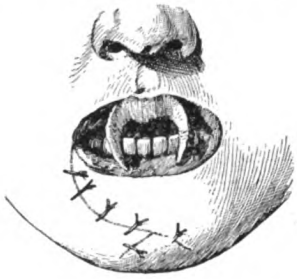

Fig. 135.

Fig. 136.

Umsäumung der durch Plastik ersetzten Unterlippe mit dem Lippenrot der Oberlippe-Naht.
(Nach v. Esmarch-Kowalzig.)

Dasselbe erreicht v. Bruns, der nach Exzision des Tumors durch 2 bogenförmige, entfernt von der Mundspalte gelegte Schnitte die Defekträndersozumobilisieren imstande war, dass man durch zusammenziehende Nähte Lippenschleimhaut mit Lippenschleimhaut vereinigen konnte. Der Vorteil der v. Brunsschen Methode (Fig. 137, 138) liegt darin, dass man den Lippensaum der Oberlippe, ohne dass man ihn erst abzuschneiden braucht, zum Ersatz der Unterlippe heranziehen kann.

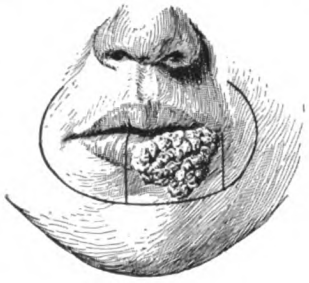

Fig. 137.

Fig. 138.

Cheiloplastik nach v. Bruns.
(Nach v. Esmarch-Kowalzig.)

Analog dazu ist das von Estländer angegebene Verfahren, der ebenfalls die Oberlippe zur Bildung der Unterlippe benutzt und zwar so, dass er einen dreieckigen Lappen mit der Basis an der Oberlippe, mit der Spitze nach der Nasolabialfalte ausschnitt, (Fig. 139, 140) diesen dann in den Defekt drehte, sowie annähte.

Fig. 139.

Fig. 140.

Cheiloplastik nach Estländer.
(Nach v. Esmarch-Kowalzig.)

Der Nachteil der beiden letzten Methoden ist der, dass der Mund auf der

kranken Seite sehr klein wird und ausserdem noch schief steht. Doch gleicht sich auch hier mit der Zeit noch Vieles aus.



Fig. 141.
D = Substanzenverlust.

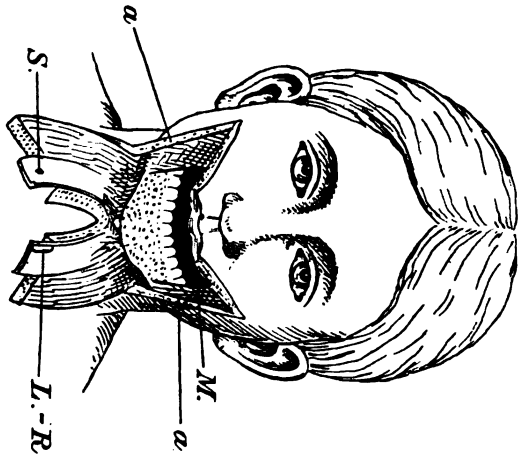

Fig. 142.
M. = vorderer Masseterrand.
S. = Mundschleimhaut.
L.-R. = viereckiges schmales Schleimhautsegment und neues Lippenrot.
(Nach v. Bergmann und Rochs.)

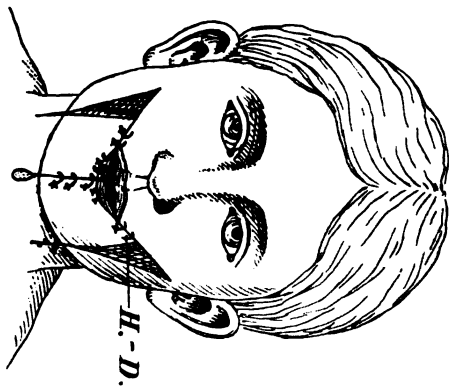

Fig. 143.
Vereinigung der Lappen durch Nähte.

Zum Ersatz eines grösseren Teiles der Unterlippe eignet sich vor allem die Cheiloplastik von Dieffenbach, die ursprünglich zum Ersatz der ganzen Unterlippe bestimmt war, sodass 2 Wangenlappen benützt werden müssen, die aber

auch mit einem Lappen bei unvollständigem Verlust der Lippe ausgeführt werden kann.

Die Operation ist in der v. Bergmannschen Klinik sowohl mit einseitiger, wie mit doppelseitiger Lappenbildung, vielfach mit bestem kosmetischen Erfolg ausgeführt worden. Wir beschreiben diese Operation in ihrer ursprünglichen Form mit doppelseitiger Lappenbildung, mit dem klassischen Stil v. Bergmanns aus seinem mit Rochs zusammen verfassten „Operationskursus an der Leiche"[1]). Vorausbedingung zur Operation ist ein grösserer dreieckiger oder herzförmiger Defekt an der Unterlippe, mit der Spitze gegen das Kinn zu, mit der Basis dem verlorenen Lippenrot entsprechend (Fig. 141, 142, 143.

„Man spannt nun gehörig die Umgebung des Defektes, indem die Finger des Operateurs und seines Assistenten in die Mundhöhle greifen und der eine die Oberlippe, der andere den Rand des Defektes anzieht. Der Schnitt nimmt seinen Anfang an einem der oberen Winkel des Defektes, dicht unter dem Rot der Oberlippe und wird durch die Wange in einer Linie geführt, die man sich vom Anfangspunkte des Schnittes zum äusseren Gehörgange gezogen denkt, über dem Masseter fort, bis man etwa einen Finger breit vor der Ohrmuschel mit ihm anhält (Fig. 141). Hierbei wird streng schichtweise, also zunächst nur durch die Haut, das Messer geführt. Sofort klafft die Wunde weit auseinander. Dann wird zum Zwecke der Durchtrennung der tieferen Schichten (M. orbicularis oris, Mm. zygomatici), dicht an dem oberen Wundrande weiter geschnitten, bis die Bindegewebsfläche der Mundschleimhaut erreicht worden ist. Im äusseren Abschnitte der Wunde achtet man genau darauf, dass der Schnitt nicht über die Fascia parotideo-masseterica in die Tiefe dringt, damit eine Verletzung der Speicheldrüse hier vermieden wird. Letztere soll stets geschont werden. Dicht wieder am oberen Rande wird nun mit einem Messerzuge oder Scherenschlage die Schleimhaut bis an den Rand des Masseter in der horizontalen und darauf längs des Masseterrandes in einer zu dem ersten Schnitte senkrechten Richtung nach abwärts, bis an den unteren Wundrand der äusseren Haut durchschnitten. So bleibt ein viereckiges, schmales Schleimhautsegment im Lappen liegen, welches später nach beendeter Operation zur Umsäumung des unteren Wundrandes und dadurch zur Herstellung eines Analogon des Lippenrotes verwendet werden soll (Fig. 142 mit L-R bezeichnet). Jetzt wird von dem lateralen, vor dem Ohre gelegenen Winkel des Horizontalabschnittes, abwärts ein zweiter Schnitt geführt, welcher parallel der lateralen Grenze des Substanzverlustes an der Lippe, über den Masseter hinab zum Unterkieferrande und ein wenig weiter noch in die submaxillare Region geführt wird (in Fig. 142 mit a-a bezeichnet). Der Schnitt umgrenzt den Lappen nach der äusseren Seite, geht aber hier ebenfalls nur durch die Haut, ohne die Fascia parotideo-masseterica zu verletzen. Nun folgt das Abpräparieren des derart umschnittenen, rhomboiden Lappens von seiner Unterlage, d. i. dem Unterkiefer, sowie der Fascia parotideo-masseterica, eine Präparation, die so weit fortzusetzen ist, dass der untere Rand des Unterkiefers erreicht und um 1—2 Finger breit überschritten wird. Dann hängt der Lappen frei über ihn

[1]) Neu bearbeitet von A. Bier — Verlag Hirschwald 1908.

hinab. Dadurch wird die Regio submaxillaris dem Operateur zugänglich und er in den Stand gesetzt, die in ihr befindlichen, z. B. karzinomatös erkrankten Lymphdrüsen zu exstirpieren. Ganz ebenso verfährt man auf der anderen Seite des Substanzverlustes. Ist auch hier die Lappenbildung vollendet, so werden beide Lappen gehoben und über den Substanzverlust so fortgeschoben, dass ihre medialen Ränder sich in der Mittellinie treffen (cf. Fig. 142, 143). Eine Naht, die dicht am oberen inneren Winkel der Lappen angelegt wird, fixiert sie zunächst in dieser Stellung durch Anziehen der Fadenschlinge. Es folgt nun die Umsäumung der Wundränder mit der Schleimhaut, soweit dieselbe zur Herstellung eines Lippenrotes erforderlich scheint. Darauf werden zwei starke, seitliche Nähte, die den neuen Mundwinkel bilden sollen, rechts und links durch die ganze Dicke der Wange, hart neben dem Lippenrote der Oberlippe auf der einen und auf der anderen Seite des Lappens geführt und sofort auch geknotet. In der Mittellinie sowohl, als in den horizontal gelegenen Wunden beider Seiten folgt nun die weitere Vernähung, welche in der Mitte die medialen Ränder der Lappen, d. h.

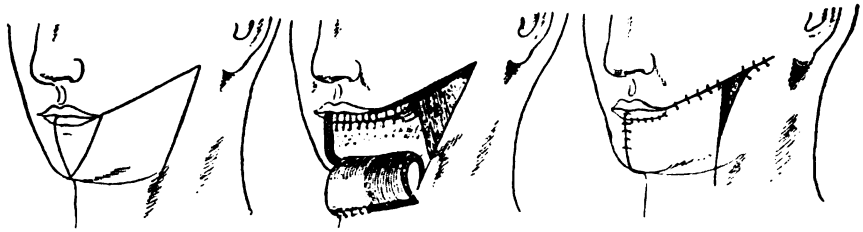

Fig. 144.
Cheiloplastik nach Dieffenbach.
(Nach Lexer.)

die früheren, seitlichen Grenzen des Defektes, seitlich dagegen den oberen Rand jedes Lappens mit der Haut der Wange verknüpft. Zu beiden Seiten müssen hierbei wegen der Verschiebung der rhombischen Lappen gegen die Mitte des Substanzverlustes, über den Masseteren und den sie deckenden Faszien dreieckige Substanzverluste bleiben, welche durch Granulationsbildung und Übernarbung sich zu füllen haben, oder durch Thierschsche Transplantationen sofort zu schliessen sind." (H. D. in Fig. 143).

Die Vorteile der Dieffenbachschen Cheiloplastik liegen auf der Hand. Einmal ist es möglich, grosse Lappen zu bilden, ohne kosmetische Entstellung, ohne Verletzung des N. facialis, Lappen, welche mit Schleimhaut versehen sind, die eine gute Ernährung haben und daher anwachsen. Dabei ist die Operation nach Einübung an einer Leiche relativ leicht auszuführen. Vor allem ist eine exakte Vereinigung der Lappen durch eng angelegte Nähte zur Lippenbildung, ferner eine genaue Adaptation der Lappen in der Mittellinie nötig. Das Verfahren wird daher von vielen Chirurgen noch heute angewandt.

Ebenso wie wir aus beiden Wangen Lappen bilden können, genügt es, bei Defekten, die nicht die ganze Unterlippe einnehmen, die Cheiloplastik von Dieffenbach nur einseitig in analoger Weise auszuführen (Fig. 144).

Auch hier erfüllt das Verfahren alle Anforderungen, die wir an eine Cheiloplastik stellen müssen, nämlich, dass vor allem das Lippenrot ersetzt wird und ausserdem auch innen genügende Schleimhaut am Lappen vorhanden ist, so dass keine Verwachsung mit dem Zahnfleisch eintreten kann. Nur dann erhalten wir eine der normalen Lippe ähnliche bewegliche Lippe, die auch nicht entstellt, die die Schlussfähigkeit des Mundes gewährleistet und dadurch vor allem den Ausfluss des Speichels hindert.

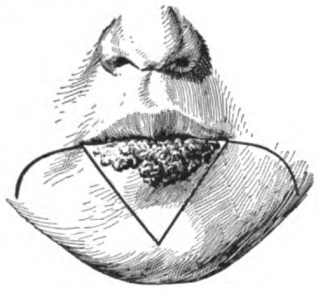

Fig. 145.

Fig. 146.

Cheiloplastik nach Jaesche.

(Nach v. Esmarch-Kowalzig.)

Da wir diese Vorbedingungen für jede Cheiloplastik fordern müssen, sind auch von den unzähligen, angegebenen Methoden nur einige wenige brauchbar und hier erwähnenswert.

Die folgenden Verfahren stellen meist nur eine Modifikation der Dieffenbachschen klassischen Methode vor. So wählt Jäsche (Fig. 145, 146) bogen-

Fig. 147.

Fig. 148.

Cheiloplastik nach Trendelenburg.

(Nach v. Esmarch-Kowalzig.)

förmige Lappen, indem er die Schnitte vom Mundwinkel nach aussen und unten führt. Auch hierbei gelingt die Lippenbildung, sowie die Deckung grosser Defekte durch Zusammenziehung der Lappen.

Trendelenburg legte die Bogenschnitte in ähnlicher Weise, nur stärker gekrümmt, an, so dass die Enden der Schnitte mehr nach der Kinngegend, und vor der A. maxillaris externa lagen (Fig. 147, 148). Es muss dabei betont werden, dass es empfehlenswerter ist, die durch die Lappenverschiebung entstehenden Defekte nicht durch Nähte zusammenzuziehen wie es in Fig. 146 und 148 ab-

gebildet ist, da durch diese Nähte an den zur Deckung des Defektes verpflanzten Lappen ein Zug ausgeübt wird, der durch Beeinträchtigung der Ernährung dieser Lappen sehr verhängnisvoll werden kann.

Man deckt daher diese Defekte entweder nach Thiersch oder Krause oder lässt sie zugranulieren.

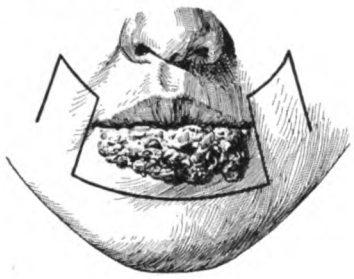

Fig. 149.

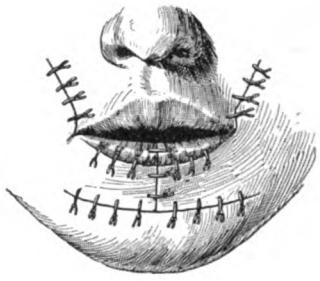

Fig. 150.

Cheiloplastik nach v. Bruns.
(Nach v. Esmarch-Kowalzig.)

v. Bruns gab dem Defekt eine viereckige Form und schnitt seitlich und oberhalb des Defektes zwei rhombenförmige, die ganze Dicke der Wange betragende Lappen aus, die breit und eckig, bis zur Nasolabialfalte, oder sogar zum Nasenflügel reichen und um ihre Basis gedreht, mit der Mitte des Defektes durch Nähte vereinigt werden können. Dadurch, dass die Lappen innen die Schleimhaut der Wange tragen, kann dieselbe zur Bildung der Unterlippenschleim-

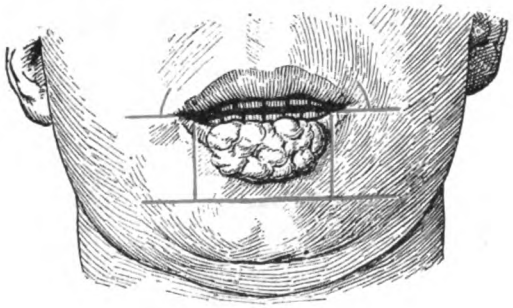

Fig. 151.
Rechtwinklige Exzision eines Lippenkarzinoms mit Lippensaumverschiebung.

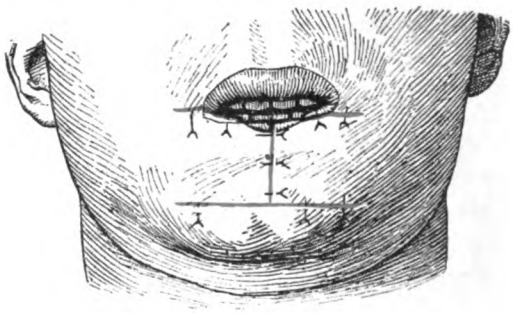

Fig. 152.
Naht nach der Exzision.

(Nach Sultan.)

haut verwendet werden. Die durch die Entnahme der Lappen entstehenden Defekte kann man sofort durch zusammenziehende Nähte vereinigen (Fig. 149, 150).

Hat man den Defekt bei ausgedehnten Erkrankungen der Lippe viereckig gewählt, so kann man ihn auch durch zwei, direkt an den Seiten des Defektes beginnende, die ganze Dicke der Wange einnehmende Lappen decken (Fig. 151, 152). Zur Schleimhautbildung der Lippen nimmt man dann zwei Lappen aus der Schleimhaut der Oberlippe beiderseits, so dass hierbei die Unterlippenschleimhaut durch die erwähnte Lippensaumverziehung v. Langenbecks erfolgt.

Burow ersetzte einen totalen Defekt der Unterlippe von Dreiecksform derart, dass er zu beiden Seiten der Mundwinkel zwei seitliche, dreieckige Hautlappen exzidierte, dadurch die Defekträndер durch Nähte zusammenziehen konnte, während die stehengebliebene Schleimhaut der Dreiecke zur Bildung der Unterlippenschleimhaut benutzt wurde (Fig. 153, 154).

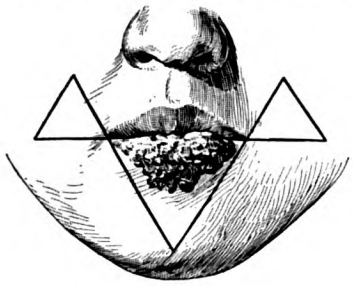

Fig. 153.

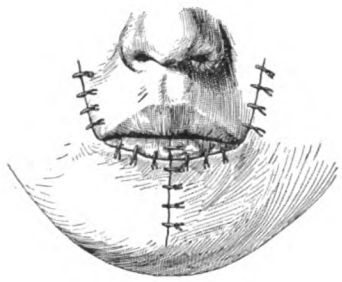

Fig. 154.

Cheiloplastik nach Burow.
(Nach v. Esmarch-Kowalzig.)

Auch die Kinnhaut ist zur Cheiloplastik herangezogen worden. So kann man nach Blasius den Defekt bogenförmig nach Art eines Halbmondes gestalten und durch zwei entsprechende halbmondförmige Lappen aus der Kinnhaut decken. Es bleibt dann in der Mitte des Kinns ein Sporn, an dem die zwei Lappen vorbei und nach oben geschoben werden. Da die Lappen innen von der Schleimhaut der Mundhöhle zum Teile gedeckt sind, kann diese zur Bildung der Schleimhaut der Lippe benützt werden (Fig. 155, 156).

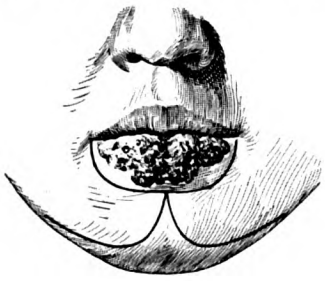

Fig. 155.

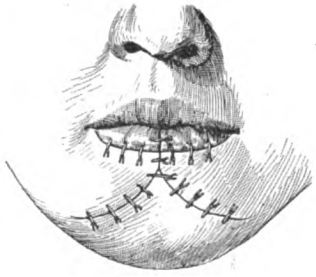

Fig. 156.

Cheiloplastik nach Blasius.
(Nach v. Esmarch-Kowalzig.)

Früher vielfach angewandt wurde auch das v. Langenbecksche Verfahren der Cheiloplastik, wobei der mehr ovale Defekt durch einen zungenförmigen, der Kinngegend entnommenen Lappen gedeckt wird. Für kleine Defekte ist dieses gute kosmetische Resultate liefernde Verfahren recht empfehlenswert, zumal man den Lappen so schneiden kann, dass er an der oberen Seite noch Schleimhaut der Mundhöhle trägt und durch Übernähen des oberen Hautrandes mit dieser Schleimhaut das Lippenrot gebildet werden kann (Fig. 157, 158).

Handelt es sich um grössere Defekte der Unterlippe, so kann man unter Anlehnung an das v. Langenbecksche Verfahren einen über die Kinngegend

UC CALIF
SCHOOL

nach dem Hals zu gehenden, breiten viereckigen Lappen ausschneiden und zur Deckung des Defektes benutzen (Fig. 159, 160). Da aber dieser Lappen, dessen

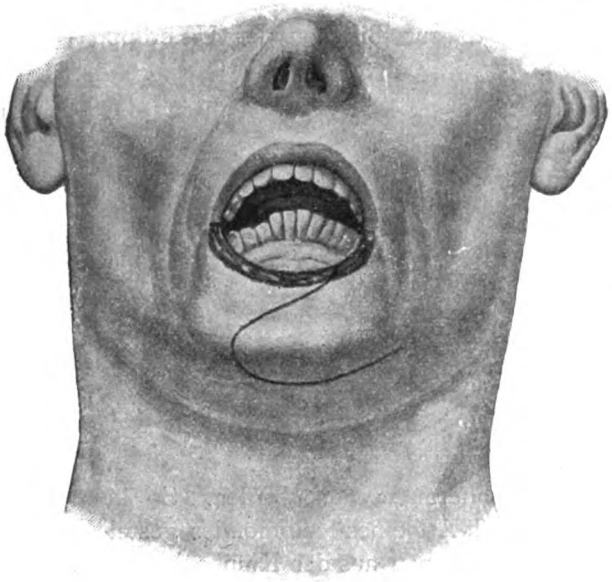

Fig. 157
Cheiloplastik nach v. Langenbeck.
Ovaler Defekt der Unterlippe. Umgrenzung des Lappens.
(Nach Zuckerkandl.)

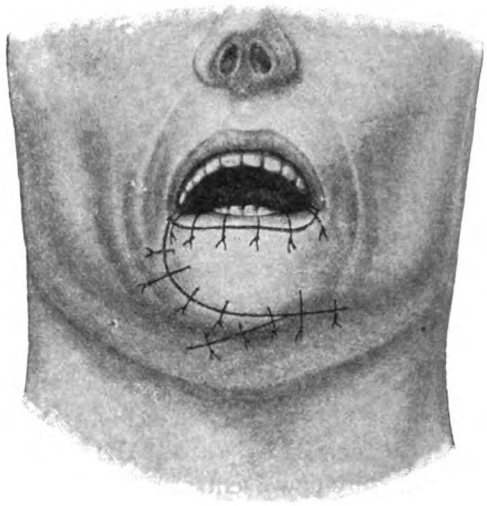

Fig. 158.
Cheiloplastik nach v. Langenbeck.
Der abgelöste Lappen in den Defekt gelagert und eingenäht. Der Sporn mit dem unteren Rande vereinigt. Lippensaum aus der Schleimhaut der Wange und dem Rest der Unterlippe gebildet.
(Nach Zuckerkandl.)

oberer Rand wegen des grossen Defektes erst tiefer beginnt, innen zu wenig oder keine Schleimhaut trägt, so fehlt bei einfacher Annähung des Lappens das Lippen-

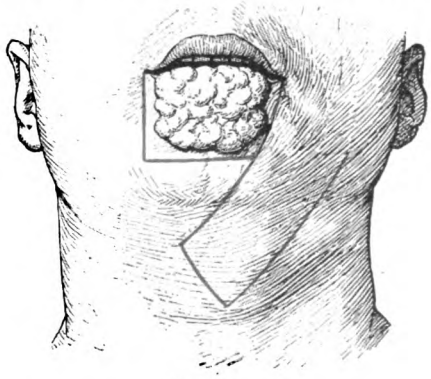

Fig. 159.
Cheiloplastik nach v. Langenbeck.
(Nach Sultan.)

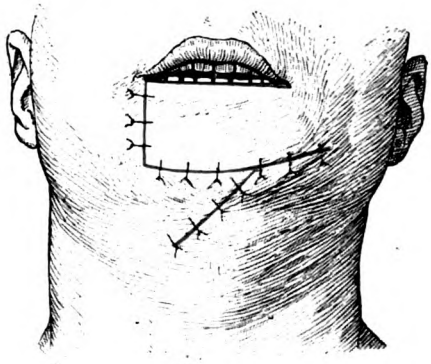

Fig. 160.
Naht.

rot, wodurch neben der Entstellung auch die oben erwähnten Nachteile, Verwachsung mit dem Zahnfleisch, Speichelfluss usw. bedingt sind (Fig. 161, 162).

Es empfiehlt sich daher, das v. Langenbecksche Verfahren mit der oben beschriebenen Lippensaumverschiebung (Fig. 151, 152, 157, 158) zu kombinieren, was unschwer gelingt. Man lässt dabei den zwischen dem oval angelegten Defekt und dem Lappen stehenden Sporn (Fig. 163 a) nicht an der Unterlage fest, sondern präpariert ihn ab (v. Volkmann). Dadurch lässt sich der sekundäre Defekt besser schliessen. Ferner entsteht an dem zur Deckung des primären

Fig. 161.

Fig. 162.

Cheiloplastik nach v. Langenbeck.
(Nach v. Esmarch-Kowalzig.)

Defektes heraufgenähten Lappen ein Wulst (Fig. 163 b), so dass die Lippe dann nicht so fest am Unterkiefer anliegt. Ausserdem wird der Rand des Lappens, da er gewöhnlich keine Schleimhaut der Mundhöhle an seiner Innenseite trägt, mit der das Lippenrot gebildet werden könnte, durch die Lippensaumverziehung (Fig. 135, 136, 163 c) nach Dieffenbach und v. Langenbeck gedeckt. Bei dieser Kombination zweier Methoden hat man dann nicht nur einen selbst für die

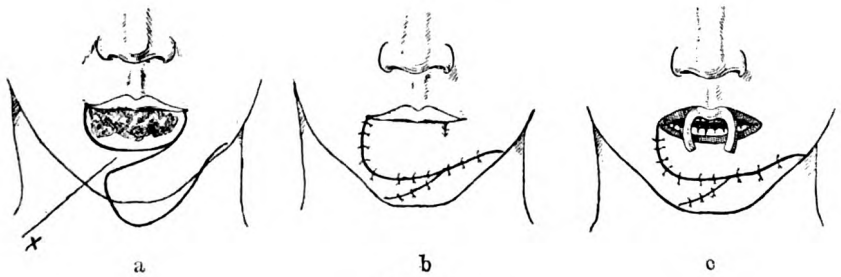

Fig. 163.

Cheiloplastik nach v. Langenbeck, bei c mit Lippensaumverziehung. × Sporn.
(Nach Lexer.)

grössten Defekte der Unterlippe genügenden Weichteillappen, sondern man erhält auch eine mit Schleimhaut bedeckte Unterlippe.

Kosmetisch gute Resultate gibt auch das von Lexer angegebene Verfahren der partiellen Cheiloplastik der Unterlippe unter Zuhilfenahme eines Kinnlappens. Bedingung für das Lexersche Verfahren ist einmal, dass nicht die ganze Unterlippe defekt ist, sondern nur ihr grösserer Teil, und dass noch ein schmaler Schleimhautstreifen zwischen dem Defekt und der Umschlagstelle der Schleim-

haut am Unterkiefer erhalten bleibt. Der aus der Kinngegend verschobene Lappen kann daher mit der Schleimhaut umsäumt werden. Lexer beginnt den Schnitt zur Ausschneidung des Defektes am kranken Mundwinkel und geht in flachem Bogen, fast parallel dem Lippenrand, nach der gesunden Seite. Ein zweiter Schnitt geht entfernt vom Krankheitsherd senkrecht durch die Lippe und trifft den ersten Schnitt. Bei ausgedehnter Erkrankung über die ganze Unter-

Fig. 164.
Cheiloplastik nach Lexer.
(Nach Lexer, Handbuch d. prakt. Chirurgie.)

lippe kann der zweite Schnitt sogar am gesunden Mundwinkel beginnen und in derselben Weise senkrecht nach unten geführt werden.

Von der Stelle, wo sich der erste und zweite Schnitt treffen, führt Lexer dann einen senkrecht nach abwärts, bis zur Regio submentalis verlaufenden Schnitt, der von da ab in die Regio submaxillaris der kranken Seite weiter geführt wird (Fig. 164). Auf Fig. 164a gibt die punktierte Linie die Umschlagstelle der

Fig. 165.

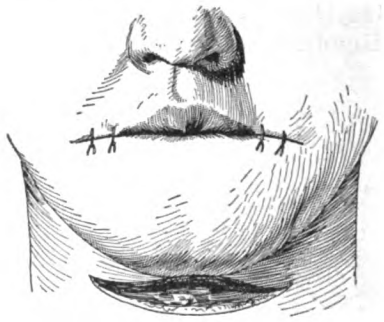

Fig. 166.

Cheiloplastik nach Morgan.
(Nach v. Esmarch-Kowalzig.)

Schleimhaut wieder. Diese wird nunmehr an ihrer Umschlagstelle durchtrennt und zur Umsäumung benutzt, während nach Unterminierung der dem Lappen gegenüberliegenden Hautränder der Defekt vollständig durch Naht geschlossen werden kann (Fig. 164b).

Auch doppelt gestielte Lappen sind zur Cheiloplastik an der Unterlippe herangezogen worden und zwar von Morgan (1829) und Regnier. Morgan ersetzt bei sehr ausgedehnten Erkrankungen den resultierenden Defekt durch einen brückenförmigen Lappen aus der Kinn- und Unterkinnhaut. Nach bogenförmiger

Umschneidung des Krankheitsherdes wird parallel diesem Schnitt ein zweiter Bogenschnitt von der Regio submaxillaris der einen Seite durch die Regio submentalis nach der Regio submaxillaris der anderen Seite gelegt. Dabei soll die Entfernung des Defektrandes von dem unteren Bogenschnitt stets grösser sein, als die Höhe des Defekts, d. h. der Lappen muss breiter als der Defekt genommen werden.

Der so gebildete brückenförmige Lappen wird dann vom Unterkiefer losgelöst und kann ohne weiteres nach oben verschoben werden (Fig. 165, 166, 167, 168). Der Lappen deckt dann wie das Visier eines Helms den Defekt und kann z. B. durch einen in den Unterkiefer eingeschlagenen Nagel bis zu seiner Ein-

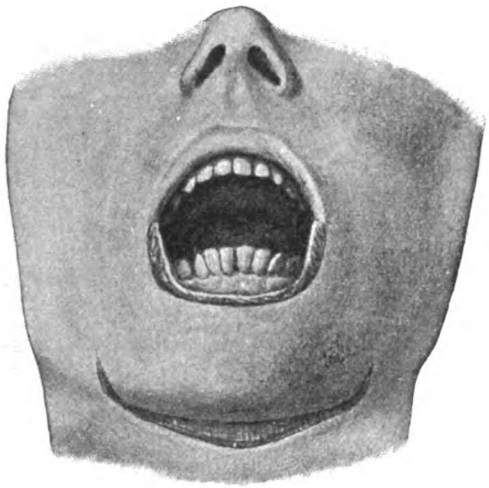

Fig. 167.

Cheiloplastik nach Morgan. Brückenförmiger Lappen aus der Kinngegend.

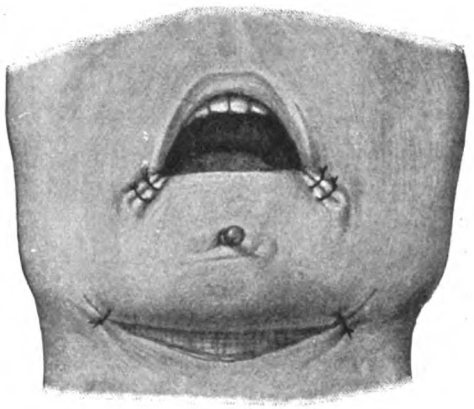

Fig. 168.

Cheiloplastik nach Morgan.

Der Hautlappen ist über den Defekt gezogen und durch einen Nagel am Unterkiefer befestigt.

(Nach Zuckerkandl.)

heilung fixiert werden, oder man legt einige Weichteilnähte am unteren Ende des Lappens zur Stütze an. Der in der Regio submentalis entstehende Defekt darf keinesfalls durch Nähte verkleinert werden, da diese an dem brückenförmigen Lappen ansetzen müssten und ihn zerren würden. Man lässt den Defekt granulieren oder deckt ihn nach Thiersch oder Krause.

Sofern der Lappen noch Schleimhaut enthält, wird er mit dieser umsäumt; dann ist das Verfahren einwandsfrei. Sobald aber der Defekt tief herunter über die Umschlagstelle der Schleimhaut reicht, hat das Verfahren den Nachteil des v. Langenbeckschen Verfahrens. Doch soll der neue Lappen, wenn er mit dem Kiefer verwächst und unbeweglich ist, nicht so zur Schrumpfung neigen, wie die nach anderer Methode vom Kinn entnommenen, gestielten Lappen.

Trotzdem empfiehlt es sich die Schleimhaut-Umsäumung von beiden Mundwinkeln aus von der Oberlippe her bei der Morgan'schen Operation zu machen

oder eine freie Transplantation von Schleimhautläppchen zu wählen, die z. B. der Mundhöhle entnommen sind.

b) Operationen an der Oberlippe.

Defekte an der Oberlippe sind seltener wie die an der Unterlippe. Am häufigsten wird die Oberlippe noch durch die syphilitischen Erkrankungen des tertiären Stadiums zerstört, wobei sehr oft noch die angrenzenden Nasenweichteile mit zugrunde gegangen sind.

Fig. 169. Fig. 170. Fig. 171.

Wellenschnitt nach Dieffenbach zur Cheiloplastik.

(Nach v. Esmarch-Kowalzig.)

Kleinere Krankheitsherde, z. B. Zysten, werden durch flächenhafte Exzision, wie an der Unterlippe beseitigt, und ebenso tritt die keilförmige Exzision bei kleinen Defekten in ihr Recht, die in analoger Weise wie an der Unterlippe ausgeführt wird. Allerdings kann man hier höchstens ein Drittel der Oberlippe exzidieren, da sonst viel stärkere Entstellungen resultieren, wie z. B. an der Unterlippe. Eine zu kleine Oberlippe fällt viel störender auf, wie eine zu kleine Unter-

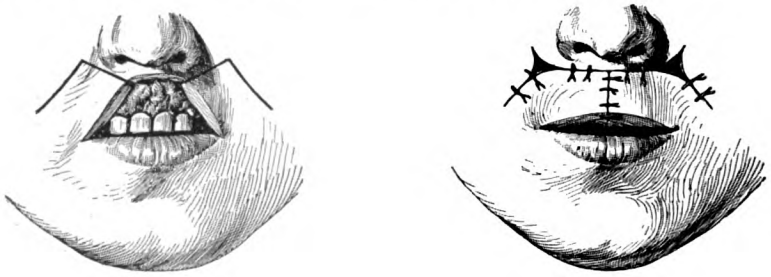

Fig. 172. Fig. 173.

Cheiloplastik nach v. Bruns.

(Nach v. Esmarch-Kowalzig.)

lippe, da an der Oberlippe das Philtrum nicht verzerrt werden darf und eine zu kurze Oberlippe hinter die Unterlippe zu stehen kommt.

Bei grösseren Defekten kann man nach der Methode von Dieffenbach mit zwei Wellenschnitten die Nasenflügel umkreisen, die so gebildeten Lappen vom Oberkiefer loslösen und in der Mittellinie vereinigen (Fig. 169, 170, 171).

Gelingt die Mobilisation der Lappen durch die einfache Umschneidung der Nasenflügel bis zur halben Nasenhöhe nicht, so setzt man am Ende der Schnitte noch zwei bogenförmige Schnitte, die über die Wange gehen (cf. Fig. 169).

Bei ganz grossen Defekten empfiehlt sich jedoch das Verfahren von v. Bruns, der zwei seitliche Lappen aus der ganzen Dicke der Wange mit der Spitze nach dem Nasenflügel, der Basis am Mundwinkel, bildet, sie vom Knochen loslöst und in der Mittellinie vereinigt. Da die Lappen Mundschleimhaut tragen, so kann mit dieser das obere Lippenrot gebildet werden (Fig. 172, 173). Die an den Wangen entstehenden Defekte transplantiert man nach Thiersch oder Krause.

Umständlicher ist das von Sédillot angegebene Verfahren, das sich für sehr grosse, über die Lippe hinausgehende Defekte eignet. Sédillot legt die Basis der Lappen nach oben, ihre Spitze in die untere Wangengegend (Fig. 174, 175). Beim Ausschneiden dieser Lappen nach v. Bruns werden häufig die Endäste des Ramus maximus des N. facialis, bei der Lappenbildung nach Sédillot die vom Ramus marginalis des N. facialis kommenden, für die Unterlippe bestimmten Äste verletzt (cf. Fig. 20).

Bisweilen ist jedoch die Wange, z. B. wegen Erkrankung derselben, oder wenn man Narben an ihr vermeiden will, nicht zu benützen. In solchen Fällen

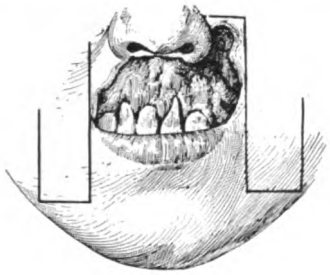

Fig. 174.

Fig. 175.

Cheiloplastik nach Sédillot.

(Nach v. Esmarch-Kowalzig.)

stehen vielerlei Wege, so die Entnahme der gestielten Lappen von der Stirne, ebenso vom Hals, oder die italienische Methode, d. h. die Bildung eines gestielten Lappens aus der Armhaut, zur Verfügung. Allen diesen Methoden haftet der Nachteil an, dass keine Schleimhaut zur Bildung des Lippenrots vorhanden ist. Man hilft sich dann, indem man ähnlich wie bei der Lippensaumverschiebung der Oberlippe die Unterlippen-Schleimhaut vom Defekt aus anfrischt und mit diesen aus der Unterlippe event. noch aus auch Teilen der Oberlippe gebildeten mobilisierten Schleimhautläppchen den Oberlippendefekt umsäumt.

Erwähnenswert ist dabei das Abbesche Verfahren, ursprünglich für die Hasenscharten-Operationen bestimmt, jedoch auch in diesen Fällen am Platze Abbe bezweckt damit, die zu kurze Oberlippe, die in solchen Fällen hinter der Unterlippe steht — ein Zustand, der eine starke Entstellung hervorruft — zu verbreitern. Bekanntlich wird ja nach Hasenscharten-Operationen die Oberlippe häufig zu kurz, weshalb Abbe seine Methode als Nachoperation zur Verlängerung der Oberlippe empfahl. Abbe bildet aus der Mitte der Unterlippe einen dreieckigen Hautkeil, der auf einer Seite einen schmalen Stiel am Lippenrot behält und um diesen um 180 Grad in den Defekt der Oberlippe, oder falls die

Oberlippe nur zu kurz war, in die durch eine vertikale Inzision gespaltene Oberlippe hineingedreht wird. An der Unterlippe können die Weichteile mit Ausnahme der Schleimhaut sofort durch zusammenziehende Nähte vereinigt werden. Nach 6—8 Tagen erfolgt die Durchtrennung des Schleimhautstiels an der Unterlippe, die Einnähung des Restes des dreieckigen Lappens, vor allem seiner Schleimhautschnittfläche an die angefrischte Oberlippenschleimhaut und ferner die Naht der Unterlippenschleimhaut (Fig. 176).

Dadurch, dass Abbe ausser dem Lippenrot noch die Weichteile in seinen Lappen einschliesst, macht er nicht nur die Oberlippe breiter, sondern gibt ihr auch den in der Mitte der Oberlippe normalerweise vorhandenen Vorsprung, wodurch ein in jeder Beziehung vorzügliches kosmetisches Resultat geschaffen wird.

Falls man die von Stirne, Hals oder Arm entnommenen Lappen nicht in dieser Weise mit Schleimhaut an den für das Lippenrot bestimmten Schnitträndern deckt, kann man auch die freie Schleimhaut-Transplantation oder Epidermis-Transplantation wählen. Doch wird man in allen Fällen, wo es angängig ist, Schleimhautbekleidung, durch gestielte Schleimhautlappen vorziehen, da nur dann

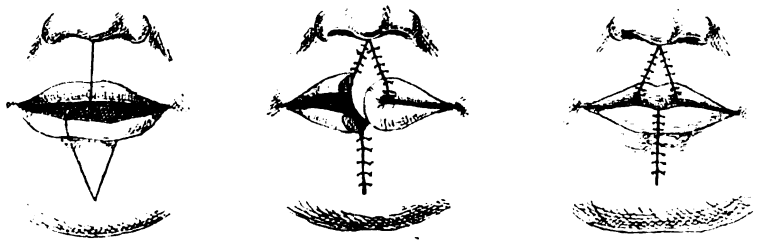

Fig. 176.
Cheiloplastik nach Abbe.
(Nach Lexer.)

eine sichere Anheilung gelingt und ein guter, kosmetischer Erfolg gewährleistet ist. Der Ersatz der Lippenschleimhaut durch Hautbekleidung hat ausser dem Nachteil der Schrumpfung auch den des entstellenden Aussehens. Allerdings kann man die Innenfläche der nach dem Mund zu liegenden Seite dieser gestielten Lappen mit Epidermislappen decken, sofern es sich um grosse Defekte der Oberlippe handelt. Hier sind dann die gestielten Schleimhautlappen der Unterlippe nicht genügend gross. Nach der Mundseite zu aber darf keine Wundfläche geschaffen werden, da die Innenseite des Lappens sonst mit dem Knochen verwächst, und dadurch die Lippe plump und unbeweglich wird. Man transplantiert daher nach Ausschneiden der Lappen diesen sofort mit Epidermis und näht die Schleimhautbekleidung erst nach Anheilung der Epidermisstreifen in den Defekt.

Gedoppelte Hautlappen zu nehmen, die also Haut nach aussen und innen tragen, ist wegen des plumpen Aussehens der so gebildeten Lappen nicht zu empfehlen. Man benützt sie nur, wenn ausser den Lippen z. B. Wangenteile fehlen, z. B. zum Ersatz eines Defekts der Mundwinkel inklusive der Wange (cf. Fig. 42).

Bei ausgedehnten Defekten ist bisweilen die Cheiloplastik an der Ober- und Unterlippe auszuführen, oder sie muss mit anderen plastischen Operationen, Meloplastik, Rhinoplastik (vor allem bei syphilitischen Erkrankungen) kombiniert werden.

Gewöhnlich deckt man dann die Defekte in mehreren Sitzungen, nachdem man sich vorher einen genauen Plan gemacht hat, wie man das Ersatzmaterial wählt.

Hier handelt es sich um atypische Operationen, die an Geschicklichkeit und Konturensinn des Operateurs gleich grosse Anforderungen stellen und seinem Können den grössten Spielraum gewähren. Daher brauchen sie nicht unter den typischen plastischen Operationen näher beschrieben zu werden.

c) Die Stomatoplastik.

Dieselbe kommt bei der angeborenen und bei der erworbenen Verengerung der Mundöffnung zur Ausführung. In letzterem Falle sind es namentlich narbige

Fig. 177.

Fig. 178.

Stomatoplastik nach Dieffenbach.
(Nach v. Esmarch-Kowalzig.)

Verengerungen des Mundes, die ihre Entstehung tuberkulösen und syphilitischen Erkrankungen, der Noma, Verbrennungen usw. verdanken.

Die einfachste Methode der Stomatoplastik ist die nach Dieffenbach, der von der verengerten Mundöffnung aus zwei seitliche Schnitte durch die ganzen Weichteile der Wange legt, deren Länge der Grösse des neu zu bildenden Mundes entspricht (Fig. 177, 178). Dieffenbach näht sodann die Schleimhaut an die äussere Haut. Das Verfahren ist in den Fällen anwendbar, wo die Schleimhaut der Mundhöhle erhalten ist und nicht ebenfalls durch die Erkrankungen narbig verändert wurde. In letzterem Falle ist es empfehlenswert, die Schleimhaut eine Strecke weit von der Haut abzupräparieren und erst dann mit den Hauträndern zu vereinigen. Denn es kommt darauf an, dass die Schleimhaut allseitig per primam an die Haut anheilt, vor allem aber an den Mundwinkel, da sonst wieder Narben entstehen, die zu einer erneuten Verengerung Veranlassung geben.

Um namentlich die Mundwinkel mit Schleimhaut gut zu umsäumen, lässt man bei Anlegung der Schnitte durch die Wange dieselben nicht geradlinig auslaufen, sondern schneidet sich am Ende der Schnitte beiderseits aus der Schleim-

haut ein dreieckiges Läppchen aus, welches man nach aussen an die Haut näht und dadurch den Mundwinkel besonders gut versorgt. (Velpeau.) Roser empfahl in derselben Weise ein dreieckiges Läppchen aus der Haut am Ende der beiden Schnitte zu bilden und dieses mit dem dreieckigen Schleimhautläppchen zu vernähen (Fig. 178).

Ist an einer Stelle keine Heilung erfolgt, so ist die an dieser Stelle entstehende Narbe durch eine erneute Operation zu beseitigen und eine Schleimhautumkleidung an dieser Stelle auszuführen. Daher sind bei der Stomatoplastik häufig mehrere Operationen nötig, bis ein einigermassen gutes Resultat erreicht ist.

Aber selbst der mit Schleimhaut umsäumte neue Mund hat auch unter der Voraussetzung einer primären Heilung die Neigung, wieder enger zu werden, vor allem wenn Mundschleimhaut oder Wangenhaut narbig verändert sind.

Fig. 179.
Künstlicher Mund nach Hueter.
(Nach v. Esmarch-Kowalzig.)

Man kann daher eine Zeitlang einen künstlichen Mund zur Erweiterung des neu gebildeten Mundes tragen lassen (cf. Fig. 179) oder durch einen kegelförmigen Mundkeil die Öffnung dehnen.

Ferner empfiehlt sich eine methodische Dehnung des neu gebildeten Mundes durch Massage, und endlich kann durch Fibrolysin-Injektionen ins Narbengewebe eine Erweichung desselben versucht werden.

Bei allen Operationen an den Lippen ist es schwer, das Operationsgebiet durch einen Verband gut abzudecken. Am besten befestigt man die Gazekompressen oder die später zu benützenden Salbenlappen mit Heftpflasterstreifen, durch die man jedoch jeden Druck auf die Lappen vermeiden muss. Denn Druck ist, wie öfter betont, bei allen plastischen Operationen zu vermeiden, da dadurch die Ernährung und so auch die Anheilung des transplantierten Gewebes leiden kann.

Die Verbände müssen bei der Cheiloplastik häufig gewechselt werden, da sie von dem reichlich fliessenden Speichel stark durchnässt sind. Man wechselt daher mehrmals täglich, um die Gefahr eines Erysipels zu vermeiden. Nach zirka 5—6 Tagen kann man den Patient bereits ohne Verband gehen lassen, nachdem die Operationsstelle dick mit Salbe eingestrichen ist. Die Nähte werden durchschnitten, am 8. Tag entfernt, doch müssen einschneidende Nähte oder solche, an denen sich eine Fadeneiterung gebildet hat, entsprechend früher beseitigt werden. Nach eingetretener Vernarbung werden die Lappen noch längere Zeit mit Salbe eingestrichen und ausserdem massiert.

Wichtig ist die Ernährung der Patienten nach plastischen Operationen an den Lippen. Bei kleineren Operationen trinkt der Patient durch eine Glasröhre oder eine Schnabeltasse. Bei ausgedehnten Operationen, wo z. B. eine ganze Lippe ersetzt werden muss und der Patient nicht saugen kann, muss er in der ersten Zeit mit dem Magenschlauch gefüttert werden.

Stets muss man eine genügende Munddesinfektion, und zwar am Anfang durch Inhalationen mit Wasserstoff-Superoxyd (3 %), später durch Spülung der Mundhöhle mit Desinfizientien und Reinigen der Zähne ausführen.

Erwähnt sei noch, dass bei allen Operationen an den Lippen und ebenso bei Eingriffen an den Wangen, sofern bei letzteren die Mundhöhle eröffnet wird, die Zähne vor der Operation vom Zahnarzt in Ordnung gebracht werden müssen, da von kariösen Zähnen aus eine Infektion des Operationsgebietes erfolgen kann.

d) Die Hasenschartenoperationen.

Durch Entwickelungsstörungen in der frühesten Zeit des embryonalen Lebens jedenfalls in den ersten 6 Wochen, also bevor die normale Vereinigung der einzelnen das Gesicht bildenden Fortsätze zustande gekommen ist, treten Spaltbildungen vor allem an der Oberlippe, ferner am harten Gaumen, dann aber auch jedoch viel seltener an Unterlippe und Unterkiefer, ferner an der Nase uud dem Gesicht auf, für deren Verständnis ein kurzer Überblick aus der Entwicklungsgeschichte unerlässlich ist.

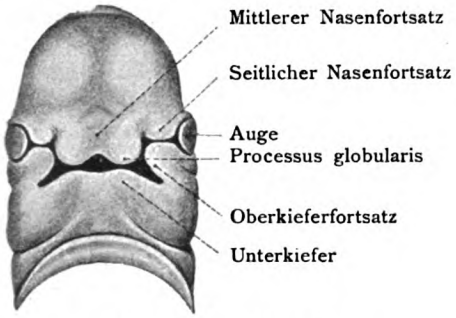

Fig. 180. (Nach His.)

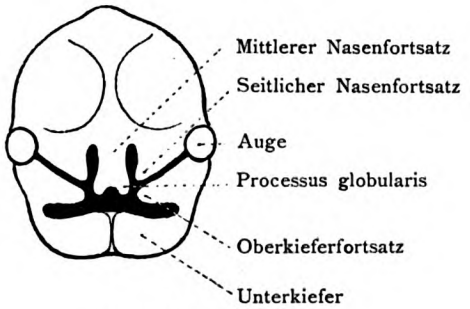

Fig. 181. (Nach His.)

(Nach Sultan, Spezielle Chirurgie.)

Wir geben die Beschreibung nach Sultan an Hand der von His herrührenden Abbildungen. Wie aus Fig. 181 ohne weiteres hervorgeht, tragen zur Gesichtsbildung paarige und unpaarige Fortsätze bei, welche sich einander entgegen wachsen und sich miteinander vereinigen. Die Zusammensetzung des Gesichtes erfolgt dabei (Fig. 180):

1. aus dem unpaarigen mittleren Nasenfortsatz, der 2 kleine Wülste, die Processus globulares, aufweist. Er bildet unter anderem auch das Philtrum der Oberlippe.
2. aus den paarigen seitlichen Nasenfortsätzen.
3. aus den paarigen Oberkieferfortsätzen.

Ferner entsteht der Unterkiefer von den beiden ersten Kiemenbogen, die in der Mittellinie zusammen wachsen. Wie Fig. 181 zeigt, nähern sich diese Fortsätze normalerweise einander, so dass die zwischen ihnen vorhandenen Spalten ganz verschwinden oder verkleinert werden. So haben wir die als Spalte bleibende Lücke zwischen mittlerem und den seitlichen Nasenfortsätzen als die spätere Nasenhöhle anzusehen. Auch die Spalte zwischen mittlerem Nasenfortsatz, den Oberkiefer- und Unterkieferfortsätzen, schliesst sich

nicht, sondern verkleinert sich nur, die Mundhöhle bildend. Sonst aber verschwinden die Furchen an den einzelnen Fortsätzen, ebenso wie die Spalten zwischen denselben. Kommt die Vereinigung dieser Spalten aus irgendwelchen Gründen nicht zustande, so ergeben sich eine Reihe von Spaltbildungen, die sinngemäss einen typischen Sitz und eine typische Ausdehnung haben müssen. Betrachten wir zunächst die Ursachen dieser Missbildungen, so ist die Annahme, dass dem Verwachsen der Fortsätze ein Hindernis sich entgegenstellt, die plausibelste. Dadurch also z. B. dass das Amnion zu eng anliegt oder mit einem Fortsatze verwächst, also durch Einflüsse, die von aussen her auf die Gesichtsanlage einwirken, treten Missbildungen auf, die man daher auch als „Hemmungsmissbildungen" bezeichnet hat. Für das zu enge Anliegen der Amnionkappe hat man den Mangel an Fruchtwasser verantwortlich gemacht und so auch die mit einer gewissen Regelmässigkeit auftretende Erblichkeit dieser Fehler begründet. Auch von innen her z. B. durch Hirntumoren, Encephalocelen, durch die am Kopfende vorkommenden Teratome, durch Zungentumoren u. s. w. kann die embryonale Anlage in ihrer normalen Entwickelung gestört werden. Endlich hat man neben mancherlei anderen Ursachen angenommen, dass auch nach bereits erfolgtem Schluss der Spalten durch von aussen einwirkende Einflüsse wie den Druck oder die Zerrung durch amniotische Stränge eine Spaltbildung entstehen kann. Narben, die man bisweilen im Gesicht z. B. am Ende einer Spalte Neugeborener sieht, deuten auf eine bereits intrauterin angebahnte Spontanheilung hin.

Je nachdem nun die einzelnen Spalten offen bleiben, haben wir die verschiedenen Missbildungen. Durch Offenbleiben der Spalte

I. zwischen mittlerem und seitlichem Nasenfortsatz die seitliche Nasenspalte (Fig. 181. 182);

II. zwischen seitlichem Nasenfortsatz und Oberkieferfortsatz die schräge Gesichtsspalte;

III. zwischen Processus globulares und Oberkieferfortsatz die seitliche Lippenspalte oder Hasenscharte;

IV. zwischen den beiden Processus globulares die mittlere Lippenspalte;

V. zwischen Ohr- und Unterkieferfortsatz die quere Gesichtsspalte.

Zum Verständnis der Spalten die am harten Gaumen vorkommen und die häufig mit den oben erwähnten Missbildungen kombiniert sind, muss man wissen, dass Nase und Mundhöhle anfangs einen gemeinsamen Raum bilden und die Trennung der Nasenhöhle in 2 Teile sowie die Abtrennung der Nasenhöhlen von der Mundhöhle dadurch zustande kommt, dass von oben her Nasenscheidenwand und Vomer herabwachsen und sich in der Mitte mit 2 von den Oberkiefersätzen ausgehenden horizontal wachsenden, durch Vereinigung den harten Gaumen bildenden Gaumenfortsätzen vereinigen. Bleiben der eine Gaumenfortsatz oder beide in der normalen Entwickelung zurück, so kommt es zur einseitigen oder doppelseitigen Gaumenspalte, bei der also der embryonale Zustand, nämlich die ursprüngliche Kommunikation zwischen Mund- und Nasenhöhle auf einer oder auf beiden Seiten vorhanden ist.

Da bei der Bildung des weichen Gaumens aus 2 Schleimhautwülsten das Herunterwachsen einer Scheidewand von oben her fehlt, kann auch nur bei

mangelhaftem Zusammenwachsen eine einzige gewöhnlich median gelegene Spalte auftreten.

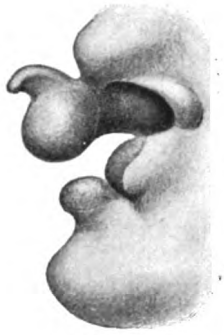

Fig. 182.
Vorstehendes Philtrum mit Zwischenkiefer bei doppelseitiger Lippen- und Gaumenspalte. Nach V. v. Bruns.

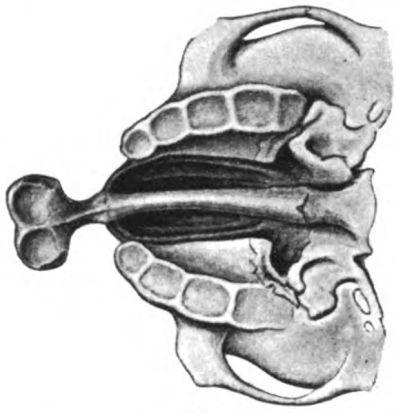

Fig. 183.
Dasselbe Bild von unten gesehen. Nach V. v. Bruns.

(Nach Sultan, Spezielle Chirurgie.)

Eine weitere Komplikation geht bei diesen Missbildungen, die je nach der Art der Ursache eine dementsprechende Ausdehnung besitzen, so dass Hasenscharten mit Gaumenspalten (Wolfsrachen) usw. kombiniert sein können, von seiten des Zwischenkiefers aus. Vom mittleren Nasenfortsatz aus schiebt sich zwischen die einander entgegenwachsenden Oberkieferfortsätze das os intermaxillare, der Zwischenkiefer und geht mit diesem eine feste Verwachsung ein. In den Fällen nun, wo eine doppelseitige Lippenspalte besteht, kann es leicht vorkommen, wenn das die Vereinigung der Lippen hindernde oder hemmende Moment sich weiter in die Tiefe erstreckte, dass zwischen den Oberkieferfortsätzen und dem Zwischenkiefer ein Spalt auf jeder Seite bleibt, der Zwischenkiefer also isoliert wird. In solchen Fällen wächst er mit einem andern Produkt des mittleren Nasenfortsatzes, dem Philtrum, über die normale Grenze nach aussen, so dass er mehr oder weniger weit vorspringt (cf. Fig. 182, 183).

Fig. 184.
Linksseitige geringe Hasenscharte mit Narbenbildung als Zeichen intrauteriner Spontanheilung.
(Nach Sultan.)

So ist es verständlich, dass wir die verschiedenartigsten Spalten an der Oberlippe haben können, die einseitige, die auffallenderweise doppelt so häufig links, wie rechts vorkommt, bei der nur ein kleiner Kniff in der Lippe zu sein braucht (Fig. 184), die aber auch bis in das Nasenloch gehen kann und dann eine Verunstaltung des Nasenloches, bestehend in

einer starken Verbreiterung und Abflachung desselben verursacht (cf. Fig. 185) oder sich noch weiter zwischen Zwischenkiefer und Oberkiefer nach hinten durch einen

Fig. 185.
Rechtsseitige hochgradige Hasenscharte mit Verbreiterung des Nasenflügels.

Fig. 186.
Rechtsseitige hochgradige Lippenspalte (cf. Fig. 185) mit Gaumenspalte.

(Nach Sultan.)

Teil des harten Gaumens, durch den ganzen harten (Fig. 186) und eventuell noch den weichen Gaumen fortsetzt und weiter die doppelseitige Lippenspalte

Fig. 187.
Doppelseitige Lippenspalte.

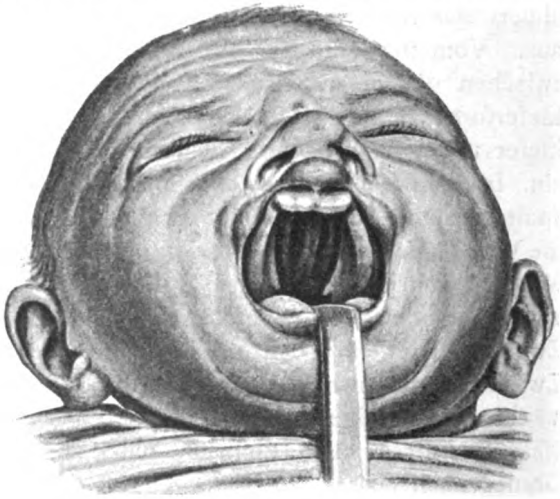

Fig. 188.
Doppelseitige Lippenspalte mit doppelseitiger Gaumenspalte, Spaltung des weichen Gaumens, sowie Vorspringen des Zwischenkiefers.

(Nach Sultan.)

(Fig. 187), die in ihrer exzessivsten Form mit einer doppelten totalen Gaumenspalte (Fig. 188), starkem Vorspringen des Zwischenkiefers und Spaltung des weichen Gaumens einhergeht (Wolfsrachen).

Auch eine Kombination von Lippen- und Gaumenspalten mit Nasenspalten (Fig. 189) und Gesichtsspalten kommt vor.

Was speziell die Hasenscharten betrifft, deren Operation im folgenden beschrieben werden soll, machen selbst kleine Spalten in der Oberlippe dem Kind das Saugen unmöglich, so dass es bald in der Ernährung zurückbleibt.

Bei grossen Spalten und bei doppelten Lippenspalten verschlucken sich die Kinder, so dass viele von ihnen an Schluckpneumonien zugrunde gehen.

Sind wir schon dadurch zur Operation genötigt, so gibt eine weitere Indikation zu einer solchen, die hässliche Entstellung des Gesichtes, welche in den ärmeren Kreisen nur zu häufig zu einem direkten Hass gegen die Missgeburt führt, so dass solche Kinder von ihren Eltern vernachlässigt, von ihrer Umgebung auch wegen der später auftretenden Sprachstörungen verspottet werden.

Fig. 189.

Seitliche Nasenspalte mit Hasenscharte kombiniert.

(Nach Sultan.)

Aus diesen Gründen wird man die Operation der Hasenscharte möglichst frühzeitig ausführen, zirka in der zweiten Woche nach der Geburt, sobald der Ikterus geschwunden ist und sofern keine Erkrankung der Mundhöhle wie Stomatitis apthosa, keine Lungen- und Magendarmkrankheiten bestehen. Nur bei sehr schwächlichen Kindern kann man länger warten. Je frühzeitiger jedoch die Operation ausgeführt wird, desto besser für die Ernährung des Säuglings, desto geringer auch die spätere Entstellung durch die Narben. Auch für die Nachbehandlung ist der Säugling geeigneter, wie Kinder in den ersten Lebensjahren, die nach der Operation schwer zur Ruhe zu bringen sind. Allerdings sind die technischen Schwierigkeiten der Operation um so grösser, je kleiner die Kinder sind, da wir geringeres Material für die plastischen Operationen zur Verfügung haben. Daher ist die Operation beim Erwachsenen, wie sie heutzutage jedoch nur noch selten ausgeführt zu werden braucht, leicht. Denn hier haben wir genügend grosse Weichteile zur Plastik und können auch beim Zusammenziehen der angefrischten Defekträndern stärker unterminieren.

Die Prognose ist einmal abhängig vom Kräftezustande des Kindes und sodann von der Ausdehnung der Spaltbildung. Dabei sei erwähnt, dass man beim Säugling sich nur auf die Beseitigung der Lippenspalten beschränkt, nach der die Ernährung selbst bei bestehenden doppelseitigen Gaumenspalten möglich ist. Die Spalten des Gaumens schliesst man später, in den ersten Lebensjahren, jedenfalls so frühzeitig, dass bei Beginn des Schulunterrichts die Spalten beseitigt und die Sprache durch methodischen Unterricht geregelt ist (Gutzmann).

Für die Hasenscharten-Operationen sind bei Säuglingen folgende Vorbereitungen nötig: Derselbe wird in ein besonders dazu angegebenes Kissen eingeschnallt (Fig. 190), damit er ruhig liegt und sich nicht erkältet. Ausserdem muss der Kopf von einem Assistenten fest fixiert werden. Ich scheue mich nicht, den Kindern einige Tropfen Chloroform oder Äther zu geben, was den Vorteil hat, dass man rasch und ungestört operieren kann und was meiner Erfahrung nach kaum je schadet. Die Haut wird dann mit Wasser und Seife gereinigt, später mit Alkohol abgerieben, während die Mundhöhle mit Tupfern, die in 2% Borsäurelösung oder 3% Wasserstoffsuperoxydlösung getaucht sind, ausgewischt wird.

Fig. 190.
(Nach Pels-Leusden.)

Um die Gefahren, welche die Blutung während der Operation dem Säugling bringt — Säuglinge vertragen Blutverluste schlecht und ausserdem erzeugt verschlucktes Blut Gastroenteritis, aspiriertes Blut Pneumonie — auf ein Minimum zu beschränken, legt man zur Kompression der Aa. coronariae geeignete Klemmen an (cf. Fig. 126) und schiebt ausserdem in die Wangentaschen mit Kochsalzlösung befeuchtete Tupfer ein, die während der Operation erneuert werden.

Die Wahl der Operation richtet sich nach der Art der Lippenspalte; doch muss man stets schmale event. auf beiden Seiten schneidende sehr scharfe Messer, feinste Pinzetten und die dünnste Sublimatseide benutzen.

Bei der Anfrischung wie bei der Naht bedient sich der Operateur, sofern er nicht sehr scharf sieht, einer Brille.

Bei allen Hasenschartenoperationen haben wir im wesentlichen folgende Akte zu unterscheiden: 1. Die Anfrischung der Spalträndер, 2. die Lappenbildung, 3. die Mobilisation der gebildeten Lappen durch Unterminierung der seitlichen Weichteile, sowie die dadurch erzielte Entspannung, 4. die exakte Nahtvereinigung, 5. eventuelle Nachoperationen.

Die Operation der einfachen Hasenscharte.

Da es sich gezeigt hat, dass die einfache Anfrischung des Defektes mit folgender Naht einen durch Narbenzug entstehenden Einkniff an der Lippe zurücklässt, letztere also zu kurz wird, müssen alle Operationsmethoden auf eine Verlängerung der Lippe bedacht sein. Bei kleinen nicht in das Nasenloch gehenden Spalten kann man nach Nélaton in der Weise operieren, dass man die Lippe parallel den Spalträndern in ihrer ganzen Dicke durchschneidet, den nun in der

Lippe entstehenden Spalt nach unten zieht, wodurch die Lippe verlängert und ihr Defekt durch die folgende Naht des Spaltes in vertikaler Richtung beseitigt wird (Fig. 191, 192, 193). Der anfangs rüsselförmige Vorsprung der Oberlippe schwindet durch den Narbenzug.

Bei grösseren Spalten eignen sich vor allem die Verfahren von Malgaigne, Mirault und von König.

Anfrischung

Fig. 191.

Wunde

Fig. 192.

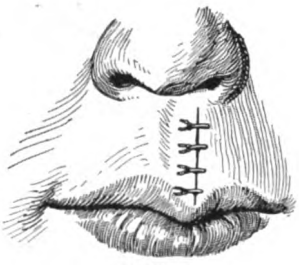

Naht

Fig. 193.

Verfahren von Nélaton.

(Nach v. Esmarch-Kowalzig.)

Malgaigne frischt den Spaltwinkel kreisförmig an, während er nach den Seiten zwei schräg nach aussen laufende Schnitte in die Lippen führt. Die so gebildeten Lappen werden heruntergeklappt, dadurch ist die Lippe verlängert, so dass die Naht erfolgen kann. Ausser der Naht der Schnittränder kann man noch entfernt davon zwei Entspannungsnähte legen (Fig. 194, 195, 196).

Anfrischung

Fig. 194.

Wunde

Fig. 195.

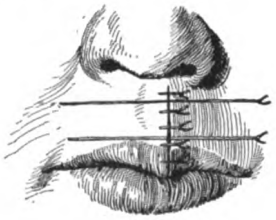

Naht

Fig. 196.

Verfahren von Malgaigne.

(Aus v. Esmarch-Kowalzig.)

Einen noch besseren Verschluss gibt das Mirault'sche Verfahren, das in der v. Bergmann'schen Klinik vielfach geübt wurde und auch als Mirault-Langenbeck'sche Methode bezeichnet wird. Die Schnittführung nach Mirault ist deutlich aus Fig. 197 a, b, c ersichtlich. Während man auf der linken Seite der Spalte durch den nach der Mittellinie konvexen Schnitt, der an der Grenze zwischen Lippenrot und äusserer Haut geführt wird, die Schleimhaut ganz wegschneidet, wird auf der anderen Seite durch einen spitzwinkeligen Schnitt das oben an den Spalt grenzende Lippenrot entfernt, so dass aus dem unteren Lippenrot ein kleines Läppchen entsteht (Fig. 197 b), das genau auf die schräg

durchschnittene Lippe der anderen Seite passt. So kommt eine bogenförmige Nahtlinie zustande (197c), welche eine narbige Verkürzung der Lippe verhindert. Noch vorteilhafter führt man die Mirault sche Methode in der Weise

a *b* *c*

Fig. 197 a—c.
Operation nach Mirault.
(Nach Sultan.)

aus, dass man zunächst auf beiden Seiten Läppchen bildet, die man durch Klemmen nach abwärts ziehen lässt, bis die Naht ausgeführt ist. Dann werden vom medialen Schleimhautläppchen der grösste Teil, vom lateralen nur die Spitze ab-

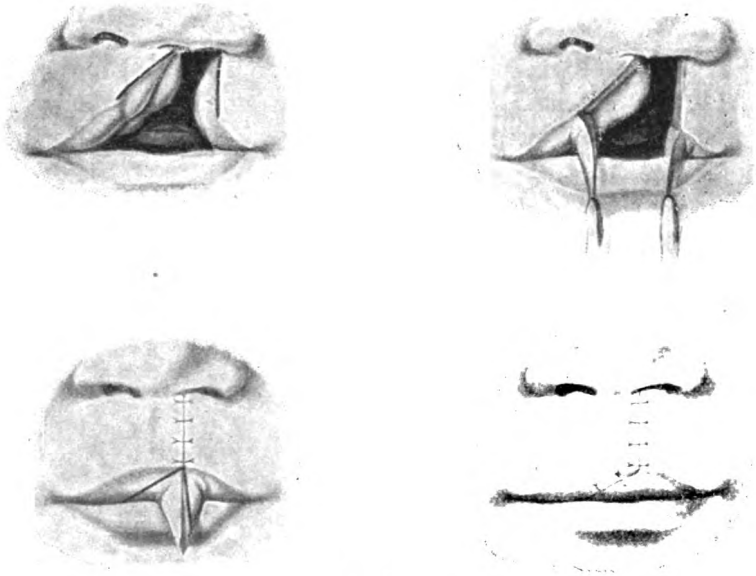

Fig. 198.
Operation nach Mirault.
(Nach Lexer.)

geschnitten und die Schnittränder der Schleimhautlappen miteinander fixiert (Fig. 198).

Im Gegensatz zu diesen Haupttypen der Hasenschartenoperationen, die unzählige meist nur geringe unbedeutende Modifikationen erfahren haben, steht das

Verfahren von König, der auf die Benutzung des Lippensaums an den Spalträndern ganz verzichtet unter der Begründung, dass dieses schlecht ernährte zu dünne Material für die Plastik unbrauchbar sei. König frischt daher zunächst die Spaltränder durch zwei senkrechte Schnitte so an, dass ihr Lippenrot wegfällt und bildet dann durch zwei parallel dem Lippenrand doch etwas entfernt von ihm laufende horizontale Seitenschnitte zwei 8 mm hohe Läppchen, ein mediales kleineres und ein laterales grösseres aus Haut und Lippenrot bestehendes Läppchen, die er durch Naht vereinigt (Fig. 199).

Noch eine ganze Reihe komplizierter Verfahren sind namentlich für sehr ausgedehnte, einseitige Lippenspalten so von Maas, Hagedorn u. a., durch die sehr wunderliche so z. B. zickzackförmige Nahtlinien entstehen, angegeben worden, doch empfiehlt es sich möglichst unkomplizierte Methoden zu wählen. Viel wichtiger ist es, dass man bei allen Operationen der einseitigen wie doppelseitigen Hasenscharten die Naht ohne jegliche Spannung ausführt. Zu diesem Zweck

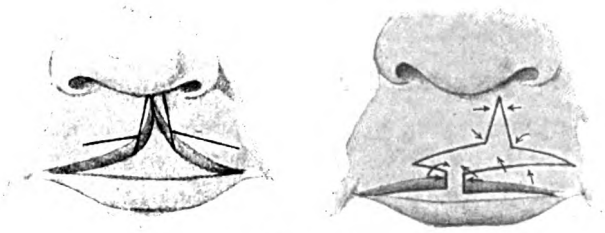

Fig. 199.
Schnittführung nach König.
(Nach Lexer.)

ist bei allen grösseren Spalten zur besseren Mobilisierung der Lappen die Unterminierung derselben nötig. Auf beiden Seiten werden je nach der Ausdehnung der Spalte die Weichteile vom Oberkieferkörper oft bis zu den Foramina infraorbitalia nach oben (cave A. infraorbitalis) und ebenso nach der Seite losgelöst. Die dabei auftretende Blutung wird durch Kompression mit in heisse Kochsalzlösung getauchten Kompressen gestillt; doch muss man vermeiden, dass beim Unterminieren bereits Blut in den Rachen fliesst. Diese Unterminierung ziehe ich sowohl den durch die Haut gelegten Entspannungsschnitten, wie sie nach Dieffenbach und v. Bruns wellenförmig um die Nasenflügel gelegt werden (cf. Fig. 169, 170, 171, 172, 173) und die neuerdings Vogel in etwas modifizierter Form empfiehlt, denen jedoch der Nachteil einer weiteren Narbensetzung anhaftet, wie auch den zur Entspannung empfohlenen durch die Wangen gelegten Nähten vor. Auch durch letztere können, falls sie durchschneiden, hässliche Narben auf der Wange entstehen und ausserdem sind sie lange nicht so wirkungsvoll, wie eine sachgemäss ausgeführte gründliche Unterminierung. Vor allem gelingt es auch nach der weitgehenden Ablösung der Weichteile bei den hoch in die Nase hineinreichenden Spalten das verbreiterte Nasenloch dadurch zu verschmälern, dass der Nasenflügelrand durch eine Naht am Septum befestigt wird, wodurch das Nasenloch seine normale Rundung und Grösse erhält. Nach

der genügenden Mobilisation ist, einerlei, welche Methode man wählt, vor allem eine auf das Exakteste ausgeführte Naht nötig, bei der man die Haut der Oberlippe mit Ausnahme der Mundschleimhaut fasst, während man mit den Nähten durch die ganze Dicke der gebildeten Oberlippenschleimhautläppchen geht. Die Mundschleimhaut kann man noch von innen mit besonderen Nähten versehen.

Besondere Schwierigkeiten haben wir bei der einseitigen Oberlippenspalte, wenn eine Gaumenspalte besteht und der Zwischenkiefer stark in den Spalt der Lippe vorspringt. Eine Naht ist in solchen Fällen auch nach ausgiebiger Unterminierung durch den Druck des Zwischenkiefers stark gefährdet. In solchen Fällen empfiehlt es sich den Zwischenkiefer am Ansatz an dem Alveolarfortsatz des Oberkiefers, durch einen Meisselschlag an seiner angewachsenen Seite, ca. 1 cm vom Spalt entfernt, bis auf eine schmale Brücke von vorn aussen nach hinten innen zu durchtrennen, so dass er nunmehr leicht zurückgeschoben werden kann (cf. auch Fig. 204, 205). In dieser Stellung kann man ihn erst eine Zeitlang z. B. durch Heftpflaster oder ein Gummibändchen fixieren, bis man die Vereinigung der Lippenspalten ausführt.

Die Operation der doppelten Hasenscharte.

Wir teilen die Operationen in zwei Gruppen ein, je nach dem

a) die Stellung des Zwischenkiefers eine normale ist,

b) der Zwischenkiefer prominent ist.

Analog dem Vorgehen bei der einseitigen Lippenspalte zerfallen die Operationen beider Gruppen in:

1. die Anfrischung der Spalträndер,
2. die Lappenbildung,
3. die Weichteilunterminierung und Entspannung,
4. die Naht,
5. eventuelle Nachoperationen.

Die Operationen der doppelseitigen Hasenscharten bei normaler Stellung des Zwischenkiefers.

Bei geringen doppelseitigen Spalten erfolgt die Anfrischung wie bei den einseitigen Spalten nur dann auf beiden Seiten. Man kann dabei das Lippenrot der Spalten zur Lappenbildung benutzen. Komplizierter liegen die Verhältnisse bei aus-

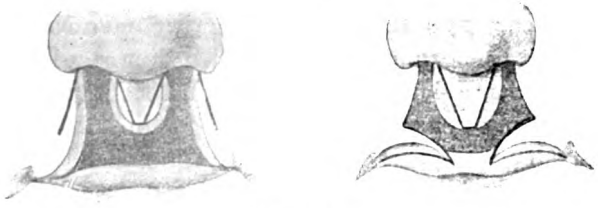

Fig. 200.

Y-förmige Anfrischung und Schnittführung nach Mirault.

(Nach Lexer.)

gedehnten beiderseitigen Oberlippenspalten. Hier ist der Schleimhautrand des auf dem Zwischenkiefer liegenden Philtrums nicht zu verwerten. Man entfernt daher den Schleimhautsaum durch ypsilonförmige (Mirault, Fig. 200) viereckige (v. Langenbeck), runde (v. Esmarch) oder fünfeckige (Hagedorn) Schnitte, frischt die Seitenränder der Spalten an, unterminiert ausgiebig und vernäht mit exakter Naht (Fig. 201). Da bei diesen doppelten Spalten der zu deckende Defekt ein viel grösserer ist, und durch die allseitige Anfrischung des Philtrums

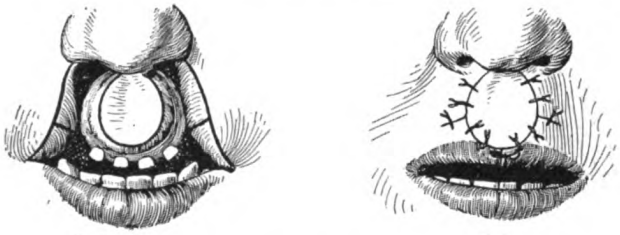

Anfrischung Naht

Fig. 201.
Verfahren nach v. Esmarch.
(Nach v. Esmarch-Kowalzig.)

weiter Weichteile verloren gehen, so sucht man die zur Deckung heranzuziehenden Lappen durch seitliche Einschnitte zu verlängern, damit bei der Naht die Spannung eine geringere wird, oder aber, man wählt wieder die wellenförmigen allerdings mehr entstellenden Schnitte um die Nasenflügel (Dieffenbach,

a b c

Fig. 202 a—c.
Operation nach König.
(Nach Sultan.)

v. Bruns, Vogel, Fig. 169, 170, 171, 172, 173), wodurch allerdings eine ausgiebige Mobilisation der Lappen gelingt.

Ebenso wie bei der einseitigen Hasenschartenoperation exzidiert König die Schleimhaut nicht nur an dem Philtrum, sondern auch an den lateralen Spalträndern. Er bildet wieder ca. 8 mm breite aus Haut und Lippenrot bestehende Lappen, indem er parallel dem Lippenrand zwei seitliche Schnitte anlegt. Er hat dann nur gut ernährtes Material zur Vereinigung mit dem angefrischten Philtrum und zur Bildung der Oberlippe (Fig. 202).

Eine vorzügliche, wenn auch etwas komplizierte, jedoch aus den numerierten Figuren ohne weiteres verständliche Methode ist die Hagedornsche (cf. Fig. 203), während Lexer insofern einen neuen Weg geht, als er unter

Anlehnung an das Simon'sche Verfahren der Lippenbildung, zunächst nur die Hauträndер des Defektes schliesst und die Schleimhautlappen schrumpfen lässt. Damit dann ein genügend breiter und langer Lippensaum an der Oberlippe entsteht, bildet er später einen gestielten viereckigen Lappen aus der Unterlippe, den er an die Oberlippe annäht. Bis zur Durchschneidung des Stieles am 6.—8. Tage muss der Mund der Kinder durch Heftpflasterstreifen fest geschlossen gehalten werden, während die Ernährung durch die Nase erfolgt. Das Lexer sche Verfahren verhindert vor allem, dass die Oberlippe zu kurz wird.

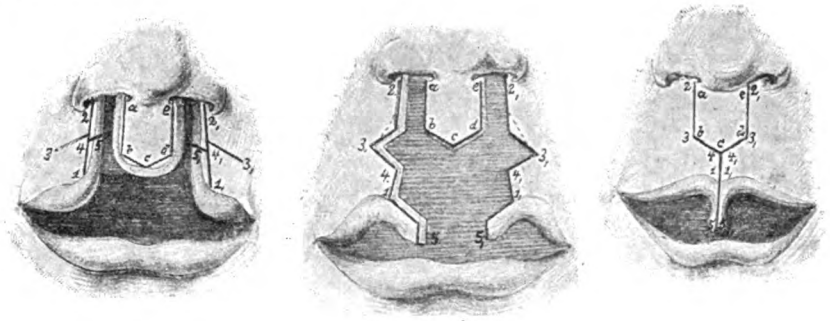

Fig. 203
Schnittführung und Naht nach Hagedorn.
(Nach Lexer.)

Auch durch die bereits erwähnte Abbe'sche Methode (Fig. 176) kann eine genügende Oberlippe gebildet werden.

Andere Vorschläge gehen dahin zuerst eine Spalte zu schliessen und später den Verschluss auf der anderen Seite auszuführen. Es ist jedoch dann meist schwer der Oberlippe ein symmetrisches Aussehen zu verschaffen. — Bei kleinem Philtrum kann man auch das ganze Philtrum abschneiden, so aus der doppelseitigen Spalte eine einseitige machen und die Vereinigung des Defektes nach einer beliebigen Methode ausführen (Bockenheimer).

Die Operation der doppelseitigen Hasenscharten bei prominenter Stellung des Zwischenkiefers.

Der eigentlichen Operation der Spalten muss die Zurückverlagerung des Zwischenkiefers vorhergehen, die am besten nach dem v. Bardeleben'schen Verfahren ausgeführt wird, das man dem früher geübten jedoch zu stärkeren Blutungen Veranlassung gebenden Verfahren nach Blandin, der eine keilförmige Resektion des Vomer machte, vorzieht. Dicht hinter den Ossa incisiva wird zunächst Schleimhaut und Periost des Vomer durchtrennt und dann derselbe durchschnitten. Die Durchschneidung des Vomers genügt vollständig, um nunmehr durch Vorbeischieben der Schnittflächen den Zwischenkiefer reponieren zu können (Fig. 204 und 205).

Zur Fixation desselben wurden vielfach Gummischnüren benutzt, die man an einem Mützchen befestigte (cf. Fig. 206). Auch die Knochennaht ist bei zu

kleinem Pürzel zur besseren Fixation an die Alveolarteile des Oberkiefers empfohlen worden, während man bei zu grossem Zwischenkiefer denselben an den Seiten mit einer Knochenzange abkneift, damit er gut in den Defekt passt. Jedenfalls ist das kosmetische Resultat ein um so besseres, je vollendeter der Zwischenkiefer reponiert wird und je besser er anheilt. Allerdings tritt gewöhnlich nur eine bindegewebige, jedoch völlig genügende Vereinigung mit den Alveolarteilen des Oberkiefers ein.

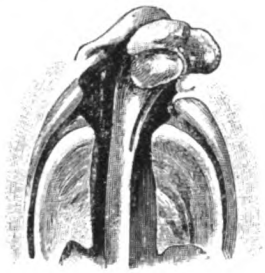

Fig. 204.

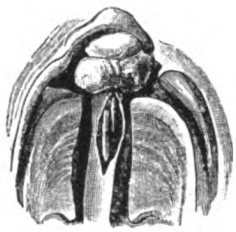

Fig. 205.

Zurücklagerung des Zwischenkiefers nach v. Bardeleben.
(Nach v. Esmarch-Kowalzig.)

Zu verwerfen ist daher auch die früher empfohlene totale Exstirpation des Zwischenkiefers, da einmal der Eingriff wegen der starken Blutung gefährlich ist und weiter durch das Fehlen des Zwischenkiefers der Oberkiefer stark hinter den Unterkiefer zu stehen kommt, während die Nase entstellend vorspringt (Vogelgesicht). Ausserdem fehlen die vom Zwischenkiefer aus wachsenden mittleren Schneidezähne und endlich soll auch durch Verletzung der Aa. nasopalatinae die später nötige Gaumenspaltenoperation durch schlechtere Ernährung in diesem Gebiet oft misslingen. Aus allen diesen Gründen wird man sich zur Exzision des Zwischenkiefers nur im Notfall oder bei stark rudimentärer Ausbildung desselben entschliessen.

Fig. 206.
Zurückdrängen des Bürzels durch elastischen Zug.
(Nach v. Esmarch-Kowalzig.)

Die beste Fixation des durch Vomerdurchtrennung reponierten Os intermaxillare ist die sofortige Operation der doppelseitigen Oberlippenspalte. Andere Chirurgen nehmen dieselbe jedoch erst vor, nachdem der Zwischenkiefer in der oben erwähnten Weise eine Zeitlang (8 Tage) durch elastischen Zug reponiert gehalten wurde.

Der Schluss der Gaumenspalten erfolgt, wie bereits erwähnt, erst später (cf. Abschnitt G).

Wichtig sind auch Verband und Nachbehandlung nach Hasenscharten operationen. In der v. Bergmannschen Klinik hat es sich am meisten bewährt etwas Zinkpaste auf die Naht zu schmieren und sonst keinerlei Verband zu machen. Dadurch bildet sich rasch ein Schorf, der die Nahtlinie vor Nasensekret, Nahrungsresten, Mundschleim usw. schützt. Der Schorf wird einige Tage unberührt gelassen. Nur achte man darauf, dass die Nasenlöcher nicht durch den Schorf sich verstopfen, da die Kinder nach Vernähung der Oberlippenspalten meist

den Mund fest zupressen und durch die Nase atmen. Aufgelegte Gaze wird gewöhnlich schnell feucht und müsste dann häufiger gewechselt werden. Am besten lässt man die Wunde bis zur Entfernung der Nähte am 6.—8. Tage unberührt. Entzündete Nähte entfernt man besser vorher. Unruhige Kinder erhalten während der Nachbehandlung einige Tropfen Opium, da durch vieles Schreien selbst die festeste Naht platzt. Ebenso werden die Kinder bei der Nahtentfernung leicht narkotisiert.

Droht die Naht aufzugehen, so kann man Gaze auflegen und mit langen Heftpflasterstreifen eine Entspannung hervorrufen.

Die Hände der Kinder muss man in den ersten Tagen an den Körper fest anbinden.

Die Ernährung der Kinder, welche nach der Operation einer einseitigen Hasenscharte nicht in der Klinik zu verweilen brauchen, erfolgt mit grosser Vorsicht, indem ihnen die Nahrung mit dem Löffel eingeflösst wird. Die Angehörigen muss man darauf hinweisen, dass weder die Lippe abgewischt noch der Mund ausgewischt werden darf.

Sind an einzelnen Stellen der Naht kleine Fisteln zurückgeblieben, so ätzt man dieselben am besten mit Tct. Cantharidum an. Sie heilen, falls sie nicht zu gross sind, gewöhnlich aus.

Nachoperationen sind erforderlich, wenn ein Teil der Naht oder die ganze Naht aufging, ferner an der Lippe und an den Nasenflügeln zu verschönernden Eingriffen. In allen diesen Fällen wartet man jedoch erst eine Zeitlang, bei den kosmetischen Eingriffen bis durch das Wachsen des Gesichtes günstigere Verhältnisse geschaffen sind, bei den erfolglosen Operationen bis der aufgeplatzte Defekt wieder vernarbt ist.

Die Operationen der viel selteneren Spalten des Gesichtes, so der Nasenspalte, der schrägen und queren Gesichtsspalten und der Spaltung von Unterlippe und Unterkiefer gehören in das Gebiet der atypischen Operationen und finden daher hier keine besondere Erwähnung, zumal sie sich mit einer der vielen bisher beschriebenen Methoden oder durch Kombination von mehreren Methoden beseitigen lassen.

G. Die Operationen am harten und weichen Gaumen.

Wie sich die einseitige und doppelseitige Gaumenspalte (Uranoschisis), sowie die stets mediane Spaltung des weichen Gaumens (Staphyloschisis) an der Hand der Entwickelungsgeschichte erklärt, ist bereits bei den Hasenscharten angedeutet und an der Hand von Figuren erläutert worden (Fig. 207).

Die Ursachen für diese ebenfalls als Hemmungsmissbildungen aufzufassenden Spalten sind die gleichen wie bei den Hasenscharten. Nach Dursy, Kramer und Tandler kommt noch als die Verwachsung von Nasenscheidenwand und Gaumenplatten hinderndes Moment die Zunge in Betracht, wofür der Umstand spricht, dass bei kongenitalen Zungentumoren gewöhnlich Gaumenspalten gefunden werden.

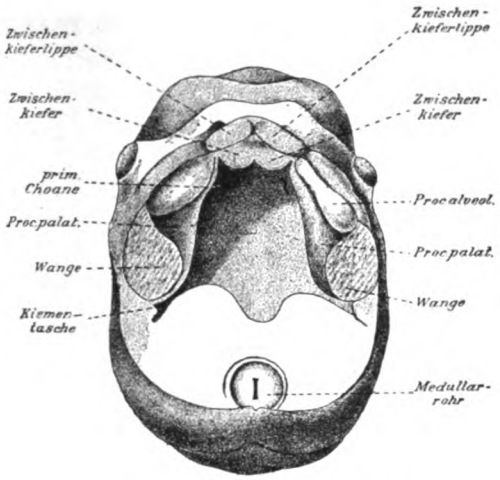

Fig. 207.

Entwickelungsvorgänge nach Kollmann.

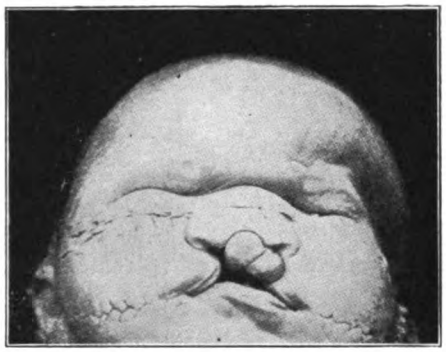

Fig. 208.

Doppelseitige Hasenscharte und Gaumenspalte mit vorstehendem Zwischenkiefer (nach L. Warnekros).

Fig. 209.

Derselbe Fall (Fig. 208). Übersicht über die Gaumenspalte (nach L. Warnekros).

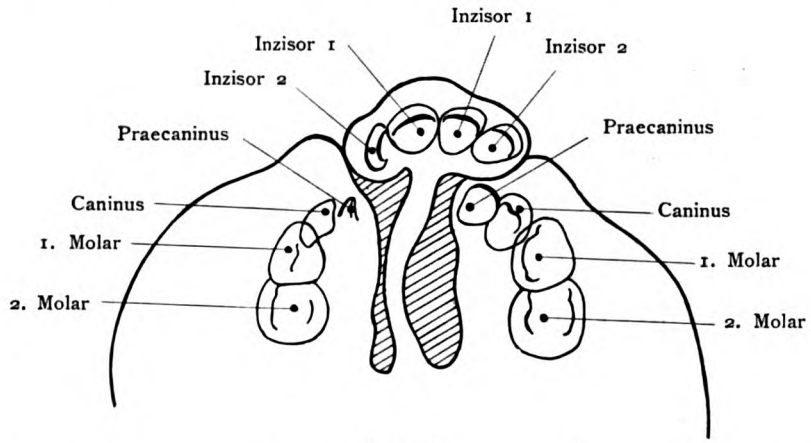

Fig. 210.

Derselbe Fall (Fig. 208, 209). Skizze der Röntgenaufnahme (nach L. Warnekros).

Fig. 211.
Derselbe Fall (Fig. 208, 209, 210). Röntgenaufnahme der Gaumenspalten (nach L. Warnekros).

L. Warnekros glaubt, noch eine andere Ursache für die Gaumenspalten auf Grund einer reichen Erfahrung an Behandelten und ferner ausgezeichneten, von ihm angestellten Untersuchungen an Leichenpräparaten, wobei er sich die Röntgenstrahlen zunutze machte, verantwortlich machen zu müssen. Er nimmt als äthiologisches Moment für die Entstehung der Lippen-, Kiefer- und Gaumenspalten überzählige Zähne an, die zu einer einseitigen oder doppelseitigen Fissur im Zwischenkiefer führen und so zur Spaltbildung Veranlassung geben. Er tritt damit auch der Goetheschen Anschauung, nach der der Spalt zwischen os maxillare und os intermaxillare liegt und durch eine mangelhafte Vereinigung dieser Knochen bedingt ist, entgegen. Für die Wanekrossche Auffassung spricht neben dem Röntgenbefund auch der Umstand, dass die überzähligen Zähne ebenfalls sehr häufig vererbt werden (cf. Fig. 208, 209, 210, 211).

Sofern der eine Gaumenfortsatz im Wachstum zurückbleibt, kommt stets eine Vereinigung mit dem knöchernen Nasenseptum, dem Vomer, nicht zustande, so dass auf dieser Seite eine Gaumenspalte entsteht. Bei dieser einseitigen, seitlichen Gaumenspalte (Fig. 212, 213) kommuniziert also die Nasenhöhle mit der Mundhöhle nur auf einer Seite, nämlich der Spaltseite, da ja auf der anderen Seite der normal ent-

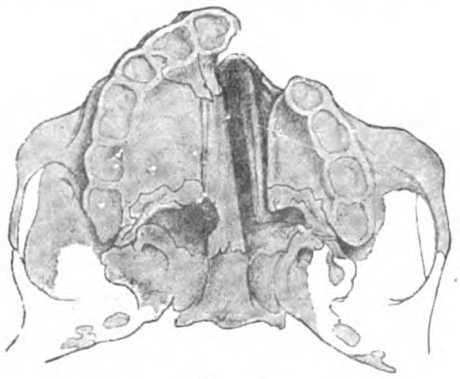

Fig. 212.
Linksseitige Gaumenspalte.
Nach V. v. Bruns.

Fig. 213.
Linksseitige Lippen-Kiefer-Gaumenspalte mit steil aufsteigender Gaumenplatte und starker Verschiebung des Zwischenkiefers (9jähriger Knabe.) (v. Bergmanns Klinik.)

wickelte und normal weiter gewachsene Gaumenfortsatz durch die mit der Nasenscheidewand eingegangene Verbindung eine Trennung zwischen Mund- und Nasenhöhle veranlasst hat.

Sind beide Gaumenfortsätze in der Entwickelung zurückgeblieben, so dass ihre Vereinigung mit der Nasenscheidewand ausbleibt, so haben wir die doppelseitige Gaumenspalte, bei der die Nasenscheidewand in der Mitte frei da liegt, während auf beiden Seiten ein tiefer Spalt ist, dadurch hervorgerufen, dass die Mundhöhle mit der rechten, sowie mit der linken Nasenhöhlenhälfte kommuniziert. Normalerweise sollen im Anfang des dritten Monats beide Gaumenplatten so nebeneinander stehen, dass sie nunmehr verschmelzen können, nach vorne eine feste Verbindung mit den Zwischenkiefern eingehen, während der Vomer herabwächst und auf der nasalen Seite der Gaumenplatten mit diesen sich vereinigt. Durch diesen Vorgang wird einmal die Mundhöhle von der Nasenhöhle getrennt und ausserdem die Nasenhöhle in zwei Teile geschieden (cf. Fig. 180, 181, 207).

Fig. 214.
Spalte des weichen Gaumens.
Nach Sutan.)

Da bei der Bildung des weichen Gaumens, der Gaumenbögen und des Zäpfchens die Nasenscheidewand nicht in Betracht kommt, und der gesamte weiche Gaumen sich dadurch bildet, dass die auf beiden Seiten angelegten Schleimhautwülste, welche die hinteren Abschnitte der paarigen Gaumenplatten der Oberkieferfortsätze vorstellen, zusammenwachsen, so kann bei verhinderter Vereinigung dieser Wülste stets nur eine mediane, einfache Spalte entstehen (Fig. 214). Es sei noch erwähnt, dass bei der normalen Vereinigung diejenige des Zäpfchens zuletzt erfolgt.

Die mediane Spaltung des weichen Gaumens kann allein bestehen, entweder bisweilen nur auf die Uvula beschränkt, oder durch den ganzen weichen Gaumen bis zu dem processus horizontalis der ossa palatina des Oberkiefers (cf. Fig. 214) hindurchgehend, oder aber sie ist mit einer einseitigen oder doppelseitigen Gaumenspalte kombiniert. Ja vielfach finden wir eine doppelseitige Hasenscharte mit doppelseitigen Kiefer- und Gaumenspalten, sowie medianer Spaltung im weichen Gaumen (Wolfsrachen) (cf. Fig. 183, 186, 188). Beim Wolfsrachen ist also, abgesehen von der doppelten Spaltung in der Oberlippe und im harten Gaumen, sowie der einfachen Spaltung im weichen Gaumen, der Zwischenkiefer auf beiden Seiten mit den Alveolarteilen des Oberkiefers nicht verwachsen, nach L. Warnekros dagegen mit einer doppelseitigen Fissur versehen. Er steht dann gewöhnlich in starker, prominenter Stellung. In anderen Fällen ist auf der einen Seite keine Vereinigung oder keine Fissur (L. Warnekros) eingetreten, während auf der

anderen Seite die labiale Partie des Zwischenkiefers mit dem Alveolarteil des Oberkiefers dieser Seite verwachsen ist. Der Spalt im harten Gaumen beginnt dann am foramen incisivum. Gewöhnlich springt aber auch bei der einseitigen Spalte des Kiefers der Zwischenkiefer auf der Spaltseite schräg nach aussen, wodurch häufig Verzerrungen des Nasenloches resultieren (cf. Fig. 186, 213).

Neben diesen hochgradigsten Formen der Hemmungsbildung und den geringsten, bestehend in der Spaltung der Uvula, gibt es die verschiedensten Zwischenformen.

von Langenbeck unterschied eine totale Gaumenspalte als Uranoschisma, s. Uranoschisis im Gegensatz zur partiellen Spalte, dem Uranokoloboma. Die totale Gaumenspalte kann dann, wie bereits an Hand der Entwicklungsgeschichte erklärt ist, eine einseitige (unilaterale) oder doppelseitige (bilaterale) sein. Letztere Bezeichnung führt bei dem der Entwickelungsgeschichte Unkundigen allerdings insofern zur Verwirrung, als ja auch bei der doppelseitigen Gaumenspalte nur ein Spalt im harten Gaumen zu sehen ist. Da aber die beiden durch den sichtbaren Vomer getrennten Nasenhöhlen mit der Mundhöhle kommunizieren, ist der Ausdruck der Doppelseitigkeit der Spalte genügend begründet.

In ganz seltenen Fällen ist die Bezeichnung einer doppelseitigen Gaumenspalte nicht berechtigt, dann nämlich, wenn infolge noch schwererer Entwickelungsstörungen Vomer, Zwischenkiefer und Philtrum überhaupt nicht gebildet wurden, so dass also die Trennung der Nasenhöhle fehlt und man eine breite Spalte von vorn bis nach der hinteren Rachenwand, und von unten bis nach der nur eine Abteilung bildenden Nasenhöhle hat (v. Langenbecks Medianspalte des harten Gaumens).

Dass auch grosse Unterschiede in der Breite der Spalten vorhanden sind, ist durch die jeweilige Entwickelung der Gaumenfortsätze, sowie durch die Ausdehnung des ihre Verwachsung hemmenden Hindernisses erklärt.

Bei der doppelseitigen Gaumenspalte haben wir in der Mehrzahl der Fälle eine mediane Spalte des weichen Gaumens, abgesehen von den vorhandenen einseitigen oder doppelseitigen Spalten in Kiefer und Oberlippe. Die äusserst schlecht entwickelten Gaumenplatten stehen hierbei in fast vertikaler Stellung, so dass die Spalte ausserordentlich breit wird und die Operation vielfach dadurch unmöglich gemacht werden kann. Auch bei der einseitigen, meist linksseitigen Gaumenspalte ist die Spaltung im weichen Gaumen die Regel. Gewöhnlich setzt sich der Spalt nach vorne noch durch Kiefer und Oberlippe bis in das Nasenloch fort.

Im Gegensatz zu den vollständigen Spalten des harten Gaumens, dem Uranoschisma, steht die unvollkommene Spalte, das Uranokoloboma, das vielfach ebenfalls mit einer einseitigen oder doppelseitigen Hasenscharte, sowie Spalten im weichen Gaumen einhergehen kann.

Wir unterscheiden nach v. Langenbeck vordere und hintere Uranokolobome. v. Langenbeck hat einen abnorm weiten Canalis incisivus bereits als vorderes Uranokolobom aufgefasst. Das vordere Uranokolobom schliesst sich häufig an einen einseitigen oder doppelten Alveolarspalt an. Ebenso wie bei dem Uranoschisma, spricht man von unilateralem oder bilateralem Kolobom, je nach-

dem die Gaumenplatten auf einer Seite, oder auf beiden Seiten mit dem Vomer nicht in Verschmelzung getreten sind.

In seltenen Fällen ist nach v. Langenbeck der vordere Spalt des harten Gaumens bei dem vorderen Uranokolobom nur auf die Processus palatini des Oberkiefers beschränkt, während die Processus horizontales der Ossa palatina zum Verschluss gekommen sind und auch der weiche Gaumen und der Alveolarrand keine Spalten zeigen. Beim hinteren Kolobom dagegen betrifft der Spalt häufig nur die Ossa palatina, während die processus palatini der Oberkiefer zur Vereinigung gekommen sind. Dagegen dehnt sich der Spalt fast regelmässig durch die Mitte des weichen Gaumens aus.

Bisweilen sieht man auch die Schleimhautbekleidung des harten Gaumens und der Alveolarteile normal vereinigt, während man unter der Schleimhaut einen Spalt im Knochen fühlen kann. Solche Fälle sind als geringster Grad der Gaumenspalte, wobei die Verschmelzung der Spalten etwas zu spät, oder nur ungenügend erfolgt ist, oder auch als intrauterin geheilte Gaumenspalten bezeichnet worden.

Je nach der Ausdehnung der Spalten entstehen geringere oder grössere Nachteile für ihren Träger. Bei den Hasenscharten haben wir bereits erwähnt, dass durch sie Störungen in der Nahrungsaufnahme verursacht werden, so dass die Gefahr einer ungenügenden Ernährung, sowie des Auftretens einer Aspirationspneunomie naheliegt. Saug- und Schluckakt sind demgemäss bei der ausgedehntesten Spalte, dem Wolfsrachen, sozusagen unmöglich, so dass viele dieser Kinder an Bronchitis, Pneumonie, Enteritis usw. im 1. Lebensjahre zugrunde gehen (85—90%). Bei allen Spalten des harten Gaumens ist in späterer Zeit die Lautbildung durch ungenügenden Abschluss der Mund- und Nasenhöhle behindert. Schleimhautkatarrhe, durch die in der Mundhöhle herrschende Trockenheit entstehend, namentlich wenn Lippenspalten vorhanden sind, Tubenkatarrhe mit folgender Schwerhörigkeit, sind häufig. Je grösser die Spalte ist, und je mehr Kombinationen von Spalten wir finden, desto grösser ist die Gefahr für die Kinder. Bei kleineren Gaumenspalten ohne Lippenspalte ist die Störung in der Nahrungsaufnahme oft deshalb nicht so sehr gross, weil die Kinder allmählich lernen, mit der Zunge den Spalt selbst zu schliessen. Bei den Lippen- und Gaumenspalten bessern sich daher die Verhältnisse, sobald die Spalten in den Lippen operativ beseitigt sind. Denn es gelingt dann die Nahrungsaufnahme besser, die trockenen Katarrhe der Mund- und Nasenhöhle fallen weg, und schliesslich hat man auch beobachtet, dass die Gaumenspalte nach der Operation der Hasenscharte sich verengert.

Trotzdem machen sich namentlich im späteren Alter die Störungen nach zwei Richtungen hin bemerkbar, nämlich einmal durch den nasalen Beiklang der Stimme, und dann durch die Unmöglichkeit, bestimmte Laute zu sprechen. Nach Gutzmann kommt es zu einer Veränderung der Lautbildung. Die schlechte Aussprache ist dabei nicht immer von der Grösse der Spalte abhängig, da auch bei ganz kleinen Spalten die Sprache sehr schlecht sein kann. Spalten im weichen Gaumen machen geringere Störungen, und zwar nur bei den den Gaumenabschluss nach hinten benötigenden Lauten; solche des

Zäpfchens machen meistenteils gar keine. Dass die Spalten des weichen Gaumens Sprachstörungen verursachen, erklärt sich so, dass das Cavum pharyngo-orale

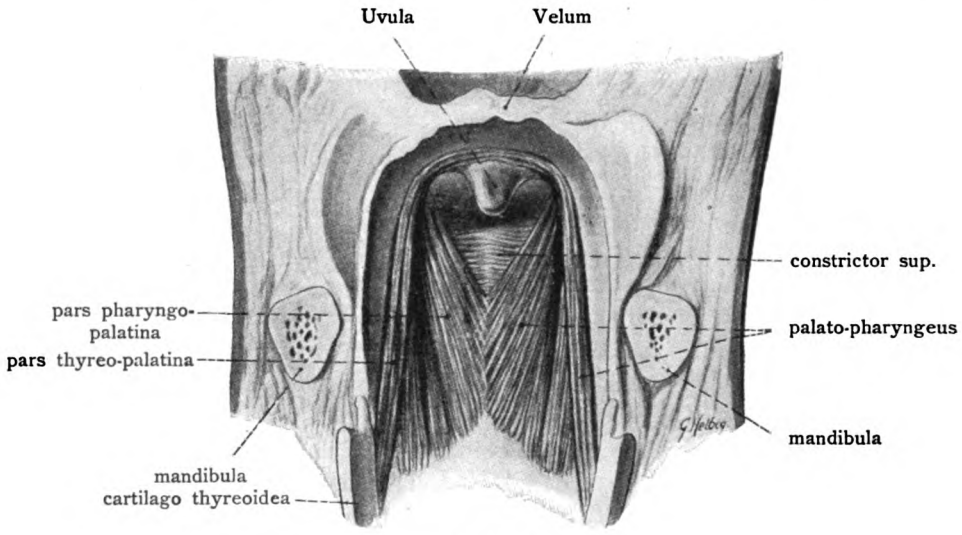

Fig. 215.
Gaumenmuskulatur nach K. Warnekros.

und das Cavum pharyngo-nasale nicht bei der Lautbildung zum Abschluss kommen. Kommt doch der Verschluss zwischen diesen Höhlen dadurch zustande, dass sich

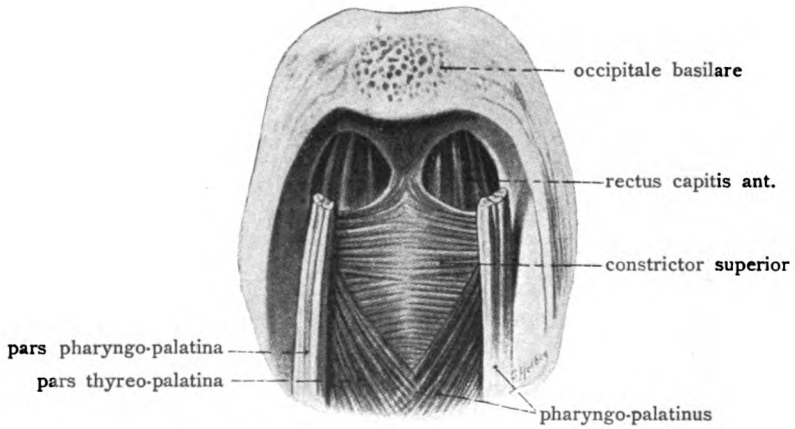

Fig. 216.
Gaumenmuskulatur nach K. Warnekros.

das Gaumensegel hebt und sich dadurch an die hintere Pharynxwand anlegt, welche durch die Wirkung der Pharynxmuskeln, vor allem des M. constrictor pharyngeus superior etwas höher tritt, den Passavantschen Wulst bildet (K.

Warnekros) und mit diesem dem weichen Gaumen entgegenkommt (cf. Fig. 215, 216, 217).

Die Nachteile für den Träger der oben erwähnten Spalten sind also derartige, dass ein operativer Verschluss dringend nötig ist.

Wir teilen die Operationen ein:

1. Eingriffe bei angeborenen Defekten des harten Gaumens. Hier haben wir neben dem Schluss des harten Gaumens vielfach noch die Spalten im weichen Gaumen, im Alveolarrand und in der Oberlippe zu schliessen, sowie bei prominentem Zwischenkiefer eine Rücklagerung desselben vorzunehmen (cf. S. 123), so z. B. nach Reich, Kredel u. a. Wegen der bisweilen resultierenden Entstellung nach der v. Bardelebenschen Rücklagerung des Zwischenkiefers empfiehlt Reich eine Methode, deren Prinzip eine Erhaltung des Nasenprofils durch

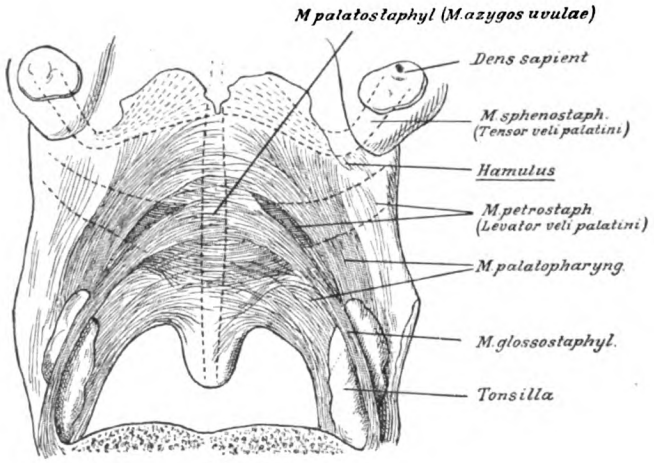

Fig. 217.

Verlauf der Gaumenmuskeln. Nach Fr. Merkel.

eine der gewöhnlichen Vomerosteotomie vorauszuschickende, vordere Osteotomie der Nasenscheidenwand mit Verwendung des Philtrums zur Septumplastik ist.

2. Eingriffe bei erworbenen Defekten des harten Gaumens, gewöhnlich auf diesen allein beschränkt.

3. Eingriffe bei angeborenen Defekten des weichen Gaumens, die ebenfalls wieder mit anderen Spalten kombiniert sein können, und

4. Eingriffe bei erworbenen Defekten des weichen Gaumens, welche gewöhnlich wieder auf den weichen Gaumen beschränkt sind.

1. Die Operation angeborener Defekte am harten Gaumen.

Nach den günstigen Resultaten, die viele Chirurgen neuerdings (J. Wolff, Kappeler, Helbing u. a.) erzielt haben, muss die operative Behandlung als Normalverfahren gelten, so dass die Prothesenbehandlung nur noch unter bestimmten Gesichtspunkten Verwendung finden soll.

Was den Zeitpunkt der Operation betrifft, so vertrat v. Langenbeck noch den Standpunkt, dass man die Operation erst im 12.—15. Lebensjahr ausführen darf. Trelat, Billroth und Sebileau wollten im 7. Lebensjahr operieren, doch rieten selbst bedeutende Chirurgen wegen der schlechten Resultate vielfach zur Prothesenbehandlung. Neuerdings verlegte man den Zeitpunkt der Operationen vor die Schulzeit, ins 5. Lebensjahr (Schleicher), damit bei beginnendem Schulunterricht die Spalte beseitigt und die Sprache nunmehr systematisch geübt werden könne. Schliesslich hat man den Zeitpunkt für die Operation in die ersten Lebensjahre (J. Beng 3 Jahre, Murrey 5 Wochen bis 3 Jahre und Winternitz 1—2 Jahre) und sogar in die ersten Lebensmonate (J. Wolff, Helbing, Gaudin), ja sogar in die ersten Lebenstage (Gaudin, Schoemaker), verlegt. Säuglinge sowohl, wie Kinder in den ersten Lebensjahren, kann man, wie die Erfahrungen gezeigt haben, unbeschadet operieren, wenn man 1. zweizeitig operiert (J. Wolff), 2. eine genügende Technik besitzt und 3. ein bestimmtes Instrumentarium verwendet (Helbing).

Es ist selbstverständlich, dass man auch bei Individuen vorgerückten Alters, bei denen eine Gaumenspalte vorliegt, in erster Linie den operativen Verschluss empfiehlt (Brown).

Die Frage, welche Spalte bei kombinierten Formen zuerst operativ beseitigt werden muss, ist neuerdings in der Weise gelöst, dass die Mehrzahl der Chirurgen zunächst die Lippenspalte schliesst und den Zwischenkiefer zurücklagert und erst später an die Operation der Gaumenspalte herangeht. Der Vorzug einer besseren Übersicht bei der Gaumenspalten-Operation durch das Offensein der Oberlippe bei nicht operiertem Lippenspalt, der W. A. Lane bestimmt sofort nach der Geburt zunächst die Gaumenspalte und erst später die Lippenspalte zu schliessen, ist zu gering und wird durch unsere modernen Mundsperrer auch im selben Masse erreicht, während die Nachteile bei nicht verschlossener Lippenspalte viel grössere sind.

Die Vorteile der Frühoperationen der Gaumenspalte sind nach Helbing, der zurzeit über 100 Fälle operiert hat, ungefähr folgende:

1. Die Operation ist nicht nur nicht schwerer, sondern leichter, da das Ablösen der Involucra palati duri vor allem, die Ablösung des Periostes mit geringerem Blutverluste und leichter möglich ist.

2. Die Aussichten, dass der operative Verschluss der Gaumenspalte sofort gelingt, sind grössere.

3. Die Gefahren für das Leben der Kinder ist gleich Null, da Helbing z. B. bei über 100 Fällen nur einen der Operation an sich nicht zur Last fallenden Todesfall zu verzeichnen hat. Die Operation der Gaumenspalten kann nach Helbing vom 4. Monat ab ausgeführt werden, sofern die Kinder kräftig sind.

4. Die Kinder bleiben in ihrer Jugend vor Katarrhen der Atmungsorgane, vor Mittelohreiterungen, vor Erkrankungen der Verdauungsorgane verschont. Ausserdem ist die Ernährung nach Verschluss des harten Gaumens eine viel bessere. Gehen doch erfahrungsgemäss eine grosse Reihe von Kindern, bei denen

die Lippenspalte geschlossen wurde, die Gaumenspalte aber offen blieb, im ersten Lebensjahr zugrunde.

5. Vor allem aber ist der funktionelle Erfolg durch die Frühoperation der beste (W. A. Lane). Das Sprachresultat ist häufig selbst ohne Sprachunterricht und Prothese geradezu glänzend. In vielen Fällen wird die Sprache ganz normal, was bei den später operierten Fällen nicht mehr möglich ist. Stets wird die Sprache wenigstens deutlich.

Daher sollen auch bei noch nicht operierten Fällen keine Prothesen mehr angewendet werden, da die Prothesenbehandlung die durch die frühzeitige Operation

Fig. 218.
Gaumenspaltenoperation am hängenden Kopf.
(Nach Sultan.)

erreichten Resultate nie erzielen kann. Nach W. A. Lane und Markoe wird nach der Frühoperation das Knochenwachstum ein besseres und sowohl die Entwickelung der Nasen- und Mundhöhle sowie des Gesichtes geregelter.

Die Vorbereitungen, die wir bei den Operationen treffen müssen, sind mannigfaltig. Zunächst ist es wichtig, eine genügende Desinfektion der Mundhöhle vorauszuschicken, wobei nicht nur Mundspülungen und Zähneputzen in Frage kommen, sondern auch lose Zähne entfernt, kariöse Zähne plombiert, vor allem aber Nasen-Rachenkatarrhe und Erkrankungen der Lunge zunächst zur Ausheilung gebracht werden müssen. Kurz vor der Operation lässt man mit

3%iger Wasserstoffsuperoxyd-Lösung spülen, oder bei ganz kleinen Kindern den Mund mit dieser Lösung auswischen (Williger).

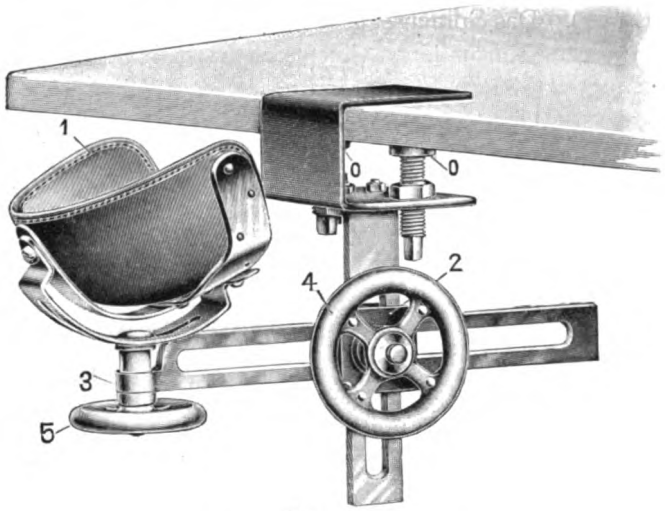

Fig. 219.
Kopfstütze nach R. Bier.

Im Gegensatz zu früher, wo v. Langenbeck noch die Patienten in sitzender Stellung operierte, wird die Operation von der Mehrzahl der Chirurgen

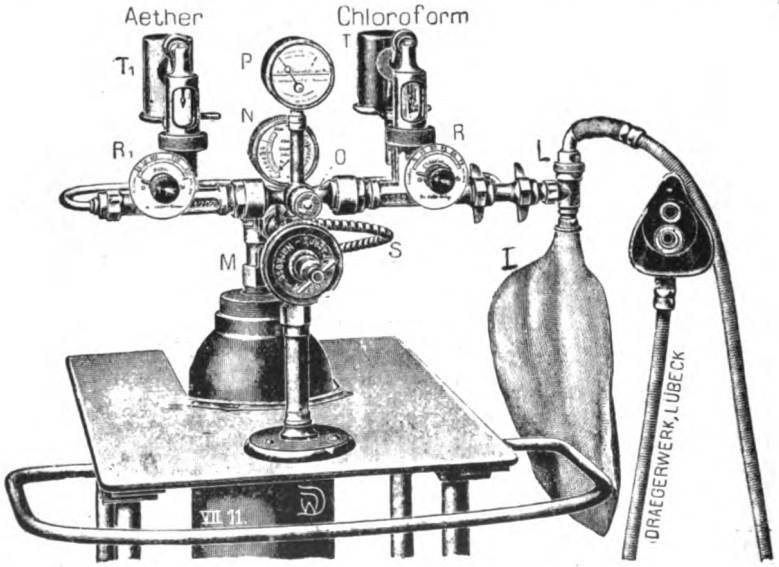

Fig. 220.
Roth-Drägerscher Sauerstoffnarkosenapparat.

am hängenden Kopf ausgeführt (Figur 218). Auch besondere Apparate, um die Kinder in dieser Stellung zu fixieren, sind z. B. von R. Bier angegeben worden

(Fig. 219). Es genügt jedoch, unter die Schulter ein so hohes Kissen unterzulegen, dass der Kopf über der Kante des Operationstisches frei nach unten gerichtet schwebt, und in dieser Stellung von einem Assistenten fixiert wird. Die Arme bindet man am besten am Rumpf mit einer breiten Cambrikbinde fest.

Die Vorteile einer Operation am hängenden Kopf sind folgende:

1. Wird Blut und Schleim durch die Nase nach aussen abgeleitet, so dass wir die Gefahr einer Bronchitis, oder einer Schluckpneumonie vermeiden.

2. Wird dadurch eine bessere Übersicht über das Operationsfeld erzielt.

Während man früher bei kleineren Defekten unter lokaler Anästhesie operierte, und auch heute noch bei erworbenen Defekten des harten Gaumens so vergehen kann, empfiehlt es sich bei der Frühoperation der angeborenen Defekte, eine Sauerstoff-Chloroform-Narkose einzuleiten, wobei die Kinder zunächst mit einer gewöhnlichen, sterilen Maske anchloroformiert werden, während später im tiefen Schlaf durch einen von der Nase aus in den Nasenrachenraum eingeführten Gummischlauch, der mit dem Roth-Drägerschen Narkosen-Apparat (Fig. 220) verbunden ist, die Narkose fortgesetzt werden muss. Nur so ist eine gleichmässige, tiefe Narkose möglich, so dass die Operation dreimal so rasch ausgeführt werden kann, wie bei gewöhnlicher Narkose (Helbing) (Fig. 221). Sonst wachen nämlich die Kinder, da das Chloroform durch den breiten Gaumenspalt, durch die Nase entweicht, trotz dauernder Verabreichung des Narkotikums selbst nach einem kurzen Eingriff des Operateurs, regelmässig auf, sie fangen zu pressen und würgen an, so dass der eingelegte Mundsperrer rutscht und sehr häufig sogar recht bedrohliche Zustände auftreten. Dadurch aber wird die Operation unverhältnismässig in die Länge gezogen, und der Operateur selbst durch die dauernde Störung nur zu leicht müde und unsicher.



Fig. 221.
Narkose bei Gaumenspaltenoperationen nach Helbing.

Vor Beginn der Operation wird das Gesicht des Kindes mit heissem Wasser und Seife gereinigt, wonach eine Abwaschung mit 76 %igem Alkohol, und sodann mit 1 ‰ Sublimatlösung folgt. Mund- und Nasenhöhle werden noch einmal mit Wattebäuschen ausgewischt, welche mit Wasserstoff-Superoxyd oder 0,9 %iger

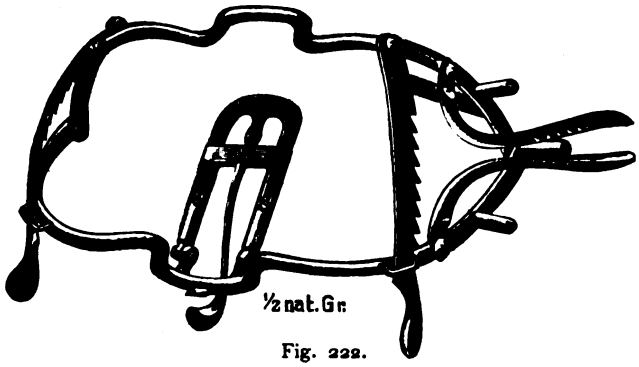

Fig. 222.
Mundsperrer nach Whitehead.

heisser Kochsalzlösung, deren man sich auch während der Operation zur Blutstillung bedient, getränkt sind.

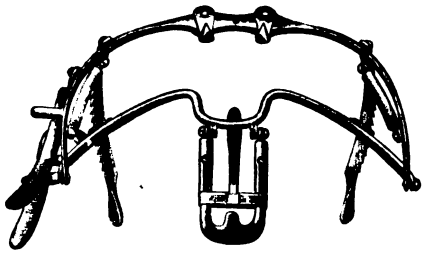

Fig. 223.
Mundsperrer nach R. Bier.

Nicht nur Operateur und Assistent, sondern auch der Narkotiseur müssen desinfiziert und mit sterilen Gummihandschuhen versehen sein, die während der Operation häufiger gewechselt werden.

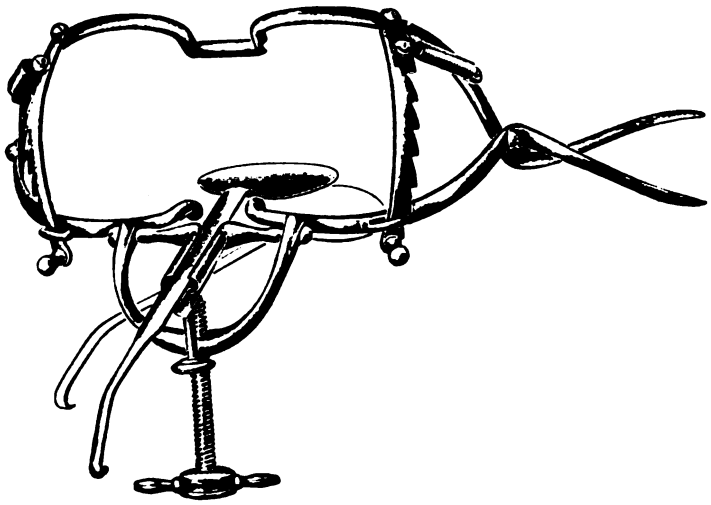

Fig. 224.
Mundsperrer nach Helbing.

Sobald das Kind in tiefer Narkose und der Gummischlauch durch die Nase in den Nasenraum eingeführt ist, wird der Kopf in hängende Stellung gebracht (cf. Fig. 218). Mit dem von Withehead, R. Biero der Helbing angegebenen Mundspeculum (Fig. 222, 223, 224) wird die Mundhöhle, nachdem vorher die Zunge mit einem durch die Mitte der hinteren Partie derselben gelegten Seidenfaden (Fig. 225) angezogen ist, weit eröffnet, so dass eine genügende Übersicht über die ganze Spalte möglich wird.

Wenn der gewandte Chirurg auch mit einem einfachen Instrumentarium auskommt, so ist es doch sehr zu empfehlen, die v. Langenbeck schen Instrumente und namentlich bei ganz kleinen Kindern die von Helbing neuerdings angegebenen zu benutzen. (Instrumententafeln.)

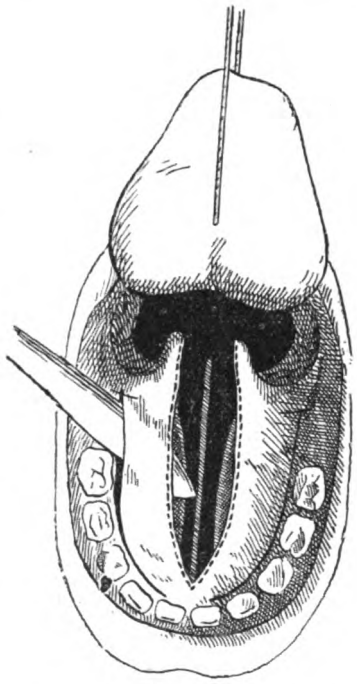

Fig. 225.
Operation der Gaumenspalte.
(Nach Pels-Leusden.)

Während man früher die Operation einzeitig ausführte, also die drei Hauptakte derselben, nämlich 1. die Anfrischung der Defekträndер, 2. die Bildung und Mobilisierung des mukös-periostalen Lappen aus dem Gaumenüberzug, 3. die Vereinigung der mobilisierten Lappen durch die Naht, hintereinander ausführte, wird heutzutage nach dem Vorschlage von I. Wolff und nach Helbing die Operation in der Weise zweizeitig ausgeführt, dass man zunächst in der ersten Sitzung die Loslösung und Mobilisierung der Weichteil-Periostlappen, und 3—5 Tage später in der zweiten Sitzung die Anfrischung der Defekträndер, und die Vereinigung der mobilisierten Lappen durch die Naht vornimmt.

Die Vorteile der zweizeitigen Operation liegen auf der Hand.

Denn 1. ist die Operation weniger eingreifend, da es sich jedesmal nur um kürzere Operationen handelt. Die Kürze der Operationszeit fällt aber bei Kindern in der frühesten Jugend sehr in die Wagschale. Nach dem ersten, etwas schwierigeren Eingriffe, nämlich der Bildung und Mobilisierung der mukös-periostalen Lappen, können sich die Kinder in einigen Tagen bereits wieder erholt haben.

2. Durch die zweizeitige Operation ist auch der Blutverlust geringer. Die Kinder verlieren bei der ersten Sitzung nicht mehr so viel Blut, während bei der zweiten Sitzung fast gar keine Blutung vorhanden ist.

3. Die losgelösten Lappen, in denen fast stets nach der Mobilisierung Zirkulationsstörungen vorhanden sind, können sich in den Tagen nach der ersten Sitzung erholen, so dass wir viel weniger häufig auf Lappen-Nekrosen zu rechnen haben.

4. Ein sehr grosser Vorteil besteht darin, dass die losgelösten Lappen dicker und wulstiger werden, so dass beim zweiten Akt der Operation die Anfrischung

eine leichtere ist. Aus diesem Grund und wegen der bei dem zweiten Akt vorhandenen minimalen Blutung lässt sich auch die Nahtlinie viel exakter wie bei einer einzeitigen Operation ausführen.

Bei der Ausführung der zwei Operationsakte verwendet man, um sich eine bessere Übersicht zu verschaffen, eine Stirnlampe (Fig. 226), den elektrischen Mund-

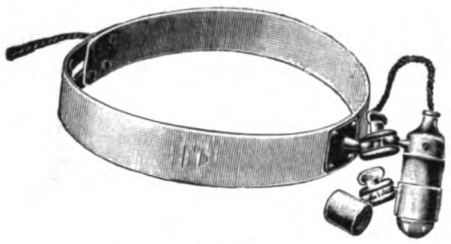

Fig. 226.
Elektrische Stirnlampe.

Fig. 227.
Mundsperrer mit elektrischer Beleuchtung nach Bockenheimer.

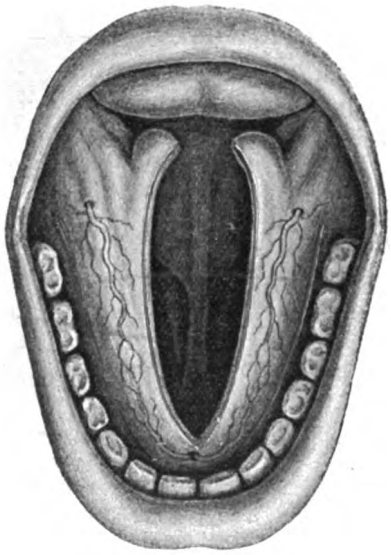

Fig. 228.
Operation der Gaumenspalte.
(Nach Sultan.)

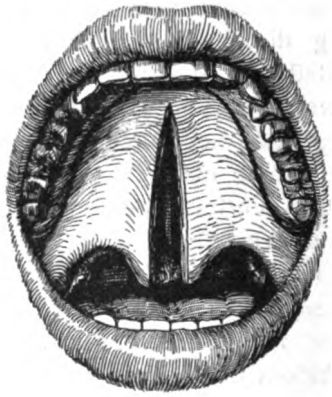

Fig. 229.
Staphylorrhaphie und Uranoplastik bei angeborener Gaumenspalte durch Verschiebung zweier gestielter mucöspériostaler Lappen.
(Nach v. Esmarch-Kowalzig.)

sperrer nach Bockenheimer (Fig. 227), oder einen leuchtenden Mundspatel. In der ersten Sitzung geht man unter den oben erwähnten Vorbereitungen nach den Vorschriften v. Langenbecks (1860) so vor, dass man hart an der Zahnreihe zur Schonung der a. palatina (Fig. 228) ihrem Verlauf entsprechend beiderseits zwei durch Schleimhaut und Periost gehende Schnitte bis auf die Knochenwand legt, die in der Gegend des Hamulus pterygoideus beginnen und nach

vorn bogenförmig weitergeführt, zwischen äusserem und mittlerem Schneidezahn enden. Bisweilen stösst man am Zwischenkiefer auf überzählige Zahnkeime, durch die die Schnittführung erschwert wird. Laufen die Alveolarfortsätze in spitzem Winkel in der Gegend der Schneidezähne zusammen, oder stehen die ossa palatina sehr steil (gothic arch.), so ist es ratsam, den Schnitt vorläufig nur bis in die Gegend des Eckzahnes zu führen, damit die vordere Brücke der Lappen nicht zu schmal wird, oder gar abreisst, wodurch eine Nekrose der Lappen entstehen müsste. Die die Lappen verbindende Brücke soll vorne an dem Processus alveolaris mindestens 1 cm breit sein, während nach hinten eine breite, ununterbrochene Verbindung mit dem weichen Gaumen bestehen soll Nach hinten soll man den Schnitt nicht zu weit auf den weichen Gaumen ausdehnen, da sonst die in ihm enthaltene Muskulatur beschädigt wird (Fig. 229, cf. auch Fig. 215, 216, 217).

Nachdem diese Einschnitte von Anfang bis zum Ende bis auf den Knochen vertieft sind, fährt man mit dem Elevatorium über die Schnittlinie noch einmal weg, um etwa stehen gebliebenes Periost zu zerreissen, und führt dann zunächst in der Mitte des Schnittes ein schmales, etwas gebogenes Elevatorium ein (cf. Fig. 225), mit dem man die Unterminierung der Schleimhaut-Periostlappen bis zum Spaltrand beginnt. Bei dieser Loslösung, die an den Alveolarteilen am schwierigsten ist, nach der Mittellinie zu leicht mit einem etwas gekrümmten Elevatorium gelingt, muss man darauf achten, dass mit dem Schleimhaut-Überzug auch allseitig das Periost vom harten Gaumen abgelöst wird. Ist man dann mit dem Elevatorium von der Mitte des Schnittes bis zum Spalt vorgedrungen und hat das Instrument hier durchgestossen, so beginnt man mit der Lösung des Lappens, und zwar zunächst nach vorne. Bei der doppelseitigen Gaumenspalte ist hierbei die Lösung am Spaltrand auf beiden Seiten die gleiche, während bei der einseitigen Spalte auf einer Seite der Schleimhaut-Periostlappen von dem Vomer, mit dem die Gaumenplatte ja verwachsen ist, losgetrennt werden muss. Stets muss man bei der Loslösung der Lappen sehr vorsichtig vorgehen, damit man die nach vorne schmäler werdenden Lappen nicht abreisst.

Bei Spalten, die bis in den Alveolarfortsatz gehen, oder durch denselben und bei denjenigen Formen, wo die Gaumenplatten in vertikaler Stellung stehen, ist die Loslösung der Lappen einmal dadurch erschwert, dass man sich, zumal vorne der Mundsperrer viel Platz wegnimmt, diese Gegend nicht deutlich sichtbar machen kann und im Dunkeln arbeitet. Man kann in solchen Fällen den Mundsperrer entfernen und durch einen gewöhnlichen, seitlich einzusetsenden, ablösen (cf. Instrumententafel). Dann hat man vorne die nötige Übersicht. Weiter besteht eine Schwierigkeit bei der Ablösung dadurch, dass die Lappen vorne sehr schmal auslaufen, sehr dünn sind und bei der Loslösung leicht abreissen. Daher verzichtet man entweder auf eine Lösung im vordersten Winkel des Spaltes, macht dieselbe erst nach Monaten, wenn sich der Gaumen in seinem vorderen Teil besser entwickelt hat, verschliesst vielleicht auch diese Öffnung durch eine Prothese, oder aber man löst den Schleimhaut-Periostlappen bereits am Rand des Alveolarteils ab, wodurch er breiter wird, jedoch eine Schädigung der Zahnkeime möglich ist.

Andere versuchen, die Loslösung in der Weise, dass sie mit einem rechtwinkelig abgebogenen Elevatorium vom vorderen Spaltwinkel aus, also nicht von der Seite, die Loslösung der vordersten Partie der Schleimhaut-Periostlappen bewerkstelligen.

Der Geübte wird in den meisten Fällen die Loslösung dieser Lappen erreichen, abgesehen von den breiten Gaumenspalten, die von vornherein durch später zu beschreibende Methoden in Angriff genommen werden müssen.

Es sei noch einmal betont, dass ein erfolgreicher Verschluss nur dann gewährleistet ist, wenn

1. das Periost in ganzer Ausdehnung dem Lappen erhalten bleibt, und
2. die Ernährung der Lappen nicht gelitten hat.

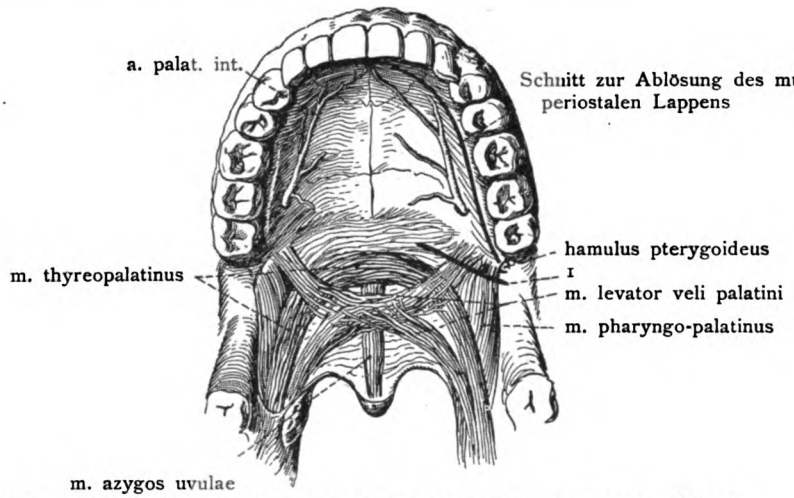

1 = Schnitt zur Durchtrennung der vom hamulus pterygoideus kommenden Muskeln.

Fig. 230.

(Nach v. Esmarch-Kowalzig.)

Vielfach sehen die Lappen nach der Loslösung anfangs blass aus, doch erholen sie sich bald wieder, namentlich wenn wir die Lappen durch die erst in der zweiten Sitzung auszuführende Naht nicht weiter schädigen.

Die Lappen sollen so gut mobilisiert sein, dass sie wie Hängematten in der Mundhöhle flottieren und mit ihren Breitseiten ohne Spannung von vorne bis hinten bequem aneinander gelegt werden können. Häufig ist namentlich am Übergang des harten in den weichen Gaumen eine Spannung vorhanden, die man dadurch beseitigen kann, dass man den Schnitt nach hinten auf den weichen Gaumen, jedoch möglichst weit nach aussen verlängert (cf. Fig. 229). Ausserdem kann man auch, nachdem von der Seite von dem verlängerten Schnitt aus der Anfang des weichen Gaumens losgelöst ist, eine weitere Mobilisierung dadurch erreichen, dass man vom Spaltrand aus, also der Mittellinie, die noch vorhandene Verbindung des weichen Gaumens mit den Gaumenplatten des Oberkiefers mit

dem Elevatorium stumpf oder mit einer gekrümmten Schere ablöst. Bei diesem Vorgehen ist die früher beschriebene Abmeisselung der medialen Platten der processus pterygoidei der Keilbeine, welche den Eingriff nur kompliziert und vor allem auch schwieriger macht, überflüssig. Sie wird daher nur noch von wenigen, so z. B. von Winternitz ausgeführt, der auch noch einzeitig operiert. Ebenso ist auch die früher angewandte Tenotomie der Gaumenmuskeln (v. Langenbeck) verlassen (Fig. 230).

Während des ganzen Operationsaktes muss die Mund- und Rachenhöhle mit Tupfern, die in heisse Kochsalzlösung getaucht und an besonderen langen Stielen befestigt sind, ausgewischt werden. Ebenso muss auch die Nase von Blut und Sekret gereinigt werden, damit nicht etwa durch Anstauung des Sekretes ein Eindringen desselben in die Atmungswege (Gefahr der Aspirations-Pneumonie) oder in die Speisewege (Gefahr der Gastroenteritis) vorkommt. Die bei der Loslösung der Lappen auftretende Blutung stillt man durch Kompression mit Hilfe von zusammengelegten, in heisser Kochsalzlösung getränkter Mullgaze. Nachdem die Mobilisierung vollzogen ist, kann man die Blutstillung auch dadurch zu einer vollständigen machen, dass man die losgelösten Lappen wieder an ihre frühere Unterlage anpresst.

Andere ziehen es vor, von beiden Seiten her kleine Tampons einzulegen. Ich halte diese Tamponade nur für Ausnahmefälle, in denen die Blutstillung durch längere Kompression keine vollständige wird, für empfehlenswert. Die Tamponade hat auch Nachteile, denn 1. werden die Tampons von Schleim und Mundhöhlensekret vollgesaugt und können daher zu einer Infektion führen, 2. stören die Tampons die Zirkulation im Lappen, und 3. kommt es bisweilen vor, dass die Tampons nach dem Nasenrachenraum geraten und Erstickungsanfälle hervorrufen.

Beim zweiten Akt der Operation, der zirka 3—5 Tage nach dem ersten Akt zur Ausführung kommt, jedenfalls dann erst, wenn sich die Kinder vom ersten, etwas länger dauernden und auch schwereren Eingriff erholt haben, erfolgt zunächst die stumpfe Ablösung der Lappen in Narkose, und unter denselben Vorbereitungen wie bei dem ersten Akt. Die Lappen zeigen sich dabei zum Teil mit ihrer früheren Unterlage je nach der verstrichenen Zeit verklebt, doch ist ihre Loslösung stets ohne nennenswerte Blutung und durch stumpfes Vorgehen möglich. Sodann werden die Spaltränder mit einem feinen, spitz zulaufenden, doppelschneidigen, schmalen Messer, das einen sehr langen Schaft haben muss, angefrischt. Man geht dabei so vor, dass man mit einer langen feinen Haken-Pinzette zunächst eine Uvulahälfte fasst und zirka 2 mm von ihrem Rand das Skalpell durch die ganze Dicke der Zäpfchenhälfte durchsticht. Dann führt man das Messer in sägenden Zügen an dieser Seite bis zum vorderen Ende des Spaltes, ohne die losgelösten Säume vorläufig vorne oder hinten abzuschneiden. In derselben Weise geht man dann auf der anderen Seite vor, indem man an der Uvula die Anfrischung beginnt und nach vorne weiter geht.

Helbing empfiehlt als sicherste Methode der Anfrischung des vorderen Spaltrandes so vorzugehen, dass man die auf beiden Seiten losgelösten Säume im vorderen Spaltwinkel nicht getrennt abschneidet, sondern sie durch Um-

schneiden von beiden Seiten aus im Zusammenhang lässt. Dann ist allerdings der vordere Spaltwinkel auch genügend angefrischt. Es hängen dann die vorn im Zusammenhang gebliebenen Säume in die Mundhöhle. Durch Anspannen derselben mit der Pinzette wird das in der Uvula gelegene Ende der Säume so gespannt, dass ich nunmehr leicht die Uvulahälften bis zu ihrer Spitze anfrischen kann. Es empfiehlt sich dabei eine bogenförmige Anfrischung (Fig. 231), da dadurch nach der Naht ein langes, gut gebildetes Septum entsteht. Man kontrolliert dann noch einmal die Anfrischungslinie auf beiden Seiten, um sich zu überzeugen, ob auch überall eine breite, etwas schräg gestellte Wundfläche an den beiden mobilisierten Lappen entstanden ist und hilft an einzelnen Stellen eventuell noch mit Messer oder Schere nach. Auch bei der Anfrischung der Lappen ist die Blutung eine ganz minimale.

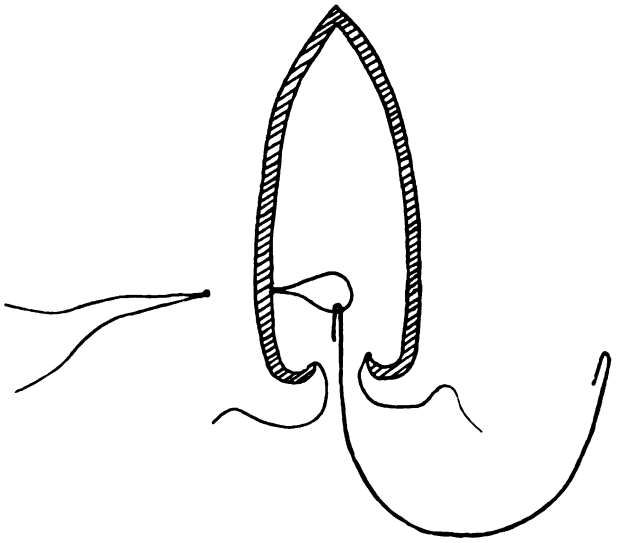

Fig. 231.
Bogenförmige Anfrischung der Uvula und Durchführen der Drahtnähte nach Helbing.

Die Naht, welche mit feiner Sublimatseide, oder mit Silberdraht, und neuerdings von Helbing mit sterilen Pferdehaaren (Hornand Sowtel, London), von Winternitz mit Aluminiumklammern sowie Platten aus Aluminium und Silber ausgeführt wird, und zu der man feine runde Nadeln, den Nadelhalter nach v. Langenbeck, oder letzteren nach Lexer modifiziert, ferner den nach Hagedorn, Jolly, Helbing (cf. Instrumententafel) gebraucht, wird zunächst an der Spitze der angefrischten Uvulahälften begonnen. Zur Naht der Uvula benutzt Helbing einen besonderen Nadelhalter aus dem augenärztlichen Instrumentarium. Es ist selbstverständlich, dass man hier die feinste Seide (Turner Seide No. 1) benutzt, während zur Naht der Lappen des harten Gaumens dickere Seide, eventuell auch einige weitgreifende Entspannungsnähte mit Silberdraht Verwendung finden.

Man führt dann zunächst die Nähte von der Spitze des Zäpfchens bis zu seinem Übergang in den weichen Gaumen, legt dann die Nähte am weichen

Gaumen, und dann am harten Gaumen, bis zum vorderen angefrischten Spaltwinkel an. Sämtliche Nähte müssen sehr exakt ausgeführt werden, namentlich die an der Uvula und am weichen Gaumen, zumal nach J. Berry der primäre Verschluss des weichen Gaumens für das spätere funktionelle Resultat wichtiger

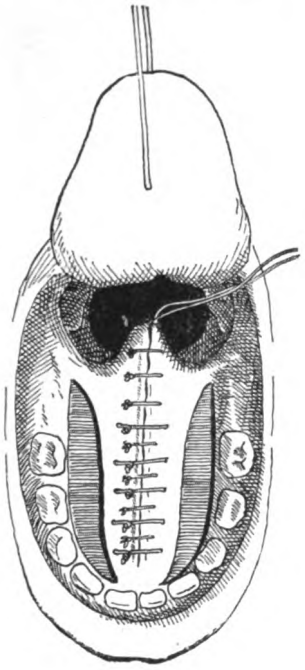

Fig. 232.
Operation der Gaumenspalte.
(Nach Pels-Leusden.)

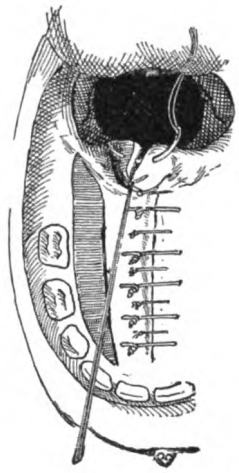

Fig. 233.
Operation der Gaumenspalte.
(Nach Pels-Leusden.)

ist wie der des harten Gaumens. Am besten näht man in der Weise, dass man die Schnittränder mit einer feinen Hakenpinzette fasst, etwas umkrempelt, und dann die Nadel nicht zu dicht am Schnittrand und gleichmässig auf beiden Seiten durchführt (Fig. 232, 233).

Dabei ist der Vorschlag gemacht worden, sofern man mit Nadel und Nadelhalter näht, die Fäden von der Nasenseite nach der Mundseite durchzuführen, da dadurch die nach der Nase gelegenen Weichteile exakter gefasst werden. In diesen Fällen muss man dann die Nadel zweimal für eine Naht einfädeln. Man kann jedoch auch mit dem Langenbeckschen oder Lexerschen Instrument das Anlegen der Nähte vornehmen, wobei dasselbe von der Schleimhautseite durch die Lappen durchgestossen wird, während man dann mit einem Fadenführer den Faden auf die vorgestossene Feder des Nadelhalters auflegt, das Instrument schliesst und wieder rasch zurückzieht. In derselben Weise wird dann derselbe Faden durch den anderen Lappen durchgeführt (Fig. 234). Der Geübte wird jedoch in den meisten Fällen, namentlich wenn man den Nadel-

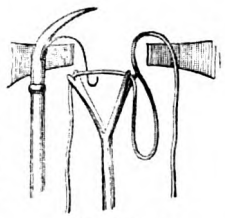

Fig. 234.
Anlegung der Naht mit dem v. Langenbecksch. Nadelhalter.
(Nach v. Esmarch-Kowalzig.)

halter von Hagedorn mit feinen, im Durchmesser nur zirka 6—8 mm gekrümmten Nadeln benutzt, die Naht gewöhnlich leicht anlegen können.

Da man das von v. Langenbeck angegebene Instrument zum Halten der Fäden nicht benutzen kann, wenn man von hinten nach vorne die Fäden einlegt, so empfiehlt es sich, den von Helbing angegebenen Fadenhalter (cf. Instrumententafel) zu benutzen, der am Mundsperrer befestigt werden kann und in dem 20 ungeknüpfte Fäden Platz haben. Denn trotz der besten Assistenz können die ungeknüpften, kinnwärts zur Mundhöhle herausgeleiteten Fäden in Verwirrung geraten, was die Operation ausserordentlich in die Länge zieht. In dem Helbingschen Instrument werden die Fäden nicht nur der Reihe nach geordnet, sondern auch noch leicht angespannt, wodurch das Anlegen der folgenden Nähte erleichtert wird. Der erste und zweite Faden der durch die Uvula gehenden Naht wird dabei am untersten freien Ende des Fadenhalters befestigt, so dass der letzte durch den vorderen Spaltrand gehende Faden in die nach dem Mundsperrer zu gelegenen Fächer zu liegen kommt.

Sind alle Fäden gelegt, so knüpft man dieselben von vorne nach hinten, also in umgekehrter Reihenfolge, wobei ein Assistent mit feinen Hakenpinzetten die Wundränder genau adoptieren muss. Dann kontrolliert man noch einmal die ganze Nahtlinie und schneidet die Fäden von vorne nach hinten, einen nach dem anderen, ab. Bisweilen macht man noch zwischen die weitfassenden Nähte enge Nähte zur besseren Adaptierung der Wundränder, und stets überall da, wo die Nähte zu weit voneinander entfernt sind. Durchschnittlich legt man die Nähte am weichen Gaumen je 2—3 mm voneinander entfernt, wobei man hier die Nähte nicht ganz durch die Dicke der Lappen durchführt, da an der hinteren Fläche von Uvula und weichem Gaumen noch eine besondere Naht ausgeführt wird.

Am harten Gaumen dagegen bleiben die Nähte 4—5 mm voneinander entfernt und fassen den ganzen Lappen. Zuletzt zieht man sich den durch die Spitze der Uvula gelegten, geknüpften Faden etwas stärker an und legt dann durch die so sichtbar gemachte hintere Fläche der Uvula 2—3 feinste Nähte (cf. Fig. 232 und 233).

Helbing gibt dem Pferdehaar als Nahtmaterial deshalb den Vorzug, da es ebenso wie der Silberdraht 1. absolut sauber ist, 2. nicht aufquillt und daher auch nicht mit Speiseresten sich ansaugt. 3. leicht reisst, so dass die Fäden nie zu fest geknüpft werden können, wie dies bei Seidenfäden oft der Fall ist. Eine zu feste Naht bedingt aber oft eine Schädigung der Wundränder.

Um ganz sicher zu gehen, und die Nahtreihe auch vor stärkeren Erschütterungen, wie Niessen, Husten, Erbrechen, Schreien usw. zu sichern, kann man nach Helbing ausserdem noch Stütznähte mit Silberdraht anwenden, die man bei breiten Spalten stets anwenden soll. Das Einlegen dieser Silberdrahtsuturen wird folgendermassen ausgeführt. Nachdem durch das Zäpfchen und den grössten Teil des weichen Gaumens Fäden durchgezogen sind, die man noch ungeknüpft lässt, wird ungefähr an der Grenze von weichem und hartem Gaumen die erste Silberdrahtsutur gelegt, und zwar so, dass sie mehr Gewebe an beiden Seiten fasst, wie die anderen Suturen. Man fährt dann mit Einlegen von Pferdehaarfäden

durch den harten Gaumen fort und legt zwischen durch noch mehrere Silberdrahtfäden ein.

Auch für das Durchziehen der Silberdrahtfäden stellt Helbing besondere Vorschriften auf Da ein in einem Nadelhalter eingespannter Silberdraht beim Durchziehen die Lappen zu stark verletzen würde, führt man am besten zunächst den Langenbeckschen oder Lexerschen Nadelhalter zirka 1 cm vom Wundrand entfernt, von der Schleimhautseite durch die ganze Dicke eines Lappens, schiebt das in der Hohlnadel gelegene, federnde Drahtstückchen vor und legt über dasselbe mit Hilfe eines Fadenträgers einen doppelten Faden (Turnerseide No. 1), der an dem einen längeren Ende die Schlinge hat. Durch Zurückziehen des Instruments führt man zunächst 4 Fäden durch den Lappen, zieht dann aber die freien Enden des Fadens durch den Lappen, so dass die Fadenschlinge zurückbleibt. In diese hängt man das umgebogene Drahtende hinein und kann dasselbe ohne Verletzung des Lappens durchführen (cf. Fig. 231). In derselben Weise wird der Draht auf der anderen Seite durchgeleitet. Da die Anlegung der Silberdrahtsuturen doch immerhin umständlich ist, empfiehlt es sich auch nicht, die Spaltränder durch eine fortlaufende Silberdrahtnaht (Halstead) zu vereinigen. Erst wenn die übrigen Fäden geknüpft sind und auch die Naht auf der hinteren Seite der Uvula vollendet ist, werden die Drahtfäden am besten mit einem Fadenschnürer geknüpft, da man dann beim Zusammendrehen der Fäden eine gute Übersicht hat, ob die Drahtsutur nicht etwa die Lappen zu sehr drückt. Die Drahtnähte dürfen nie so fest zugezogen werden, dass die Lappen blass werden; denn sonst verursachen sie eine Drucknekrose.

Nachdem die durchgezogenen Drahtfäden kurz abgeschnitten sind, wird ihr Ende nach der Schleimhaut zu umgebogen, damit die Operierten sich nicht mit der Zunge an den spitzen Drahtenden verletzen können. Dann wird noch einmal die ganze Mundhöhle mit feuchten Kompressen ausgetupft und die Nasenhöhle vom Schleim gereinigt. In die auf beiden Seiten durch Vereinigung der losgelösten Lappen entstehenden Lücken kann man kleine Tampons einführen. Ich verzichte jedoch auf die Einlegung von Tampons, da sie verschiedene, bereits oben erwähnte Nachteile haben, und vor allem die Gefahr der seitlichen Fistelbildung in sich bergen. Gewöhnlich ist es auffallend, wie rasch sich die seitlichen Lücken schliessen, und wie von der Nachbarschaft aus die Regeneration der Schleimhaut erfolgt.

In der Nachbehandlungsperiode wird der Mund, wenn möglich, dreimal täglich mit warmer Borsäurelösung ausgespritzt, oder man lässt gurgeln. Die Zimmerluft soll stets feucht sein. Die Nahrung ist in den ersten Tagen nur flüssig (Tee, Kaffee mit Milch, usw.) und wird mit einem Löffel eingeflösst. Später gibt man Bouillon, Eier, usw. und vom sechsten Tag ab reiche Kost. (Helbing.) Das Sprechen und Schreien ist möglichst zu verhindern.

Zur Entfernung der Fäden wende ich stets bei kleinen Kindern eine Rauschnarkose an. Während man die Silberdrahtsuturen 10—14 Tage liegen lässt, werden die übrigen Fäden zirka am 8. Tage entfernt. Kurz darauf beginnt man mit Atem-Gymnastik, vor allem lässt man die Nasenatmung üben, während später

methodischer Sprachunterricht, eventuell mit Prothesenbehandlung, einsetzt. Auch Massage der Gaumen- und Rachenmuskulatur ist von Schleicher empfohlen worden.

Die ausserordentlichen Erfolge, die Helbing bei über hundert Fällen von operierten Gaumenspalten hatte, indem in 75 % der Fälle der Verschluss der Spalte durch eine einzige Operation gelang, fordern dazu auf, die Frühoperation in der oben beschriebenen Weise stets zunächst zu versuchen und jedenfalls auf die früher vielfach angewandte primäre Prothesenbehandlung ganz zu verzichten.

Fig. 235.
Obturator nach Warnekros aus Hartkautschuk.

Fig. 236.
Obturator nach Schiltsky.
Der mit der Spiralfeder festgehaltene Kloss aus Hartkautschuk ersetzt den elastischen Ballon.

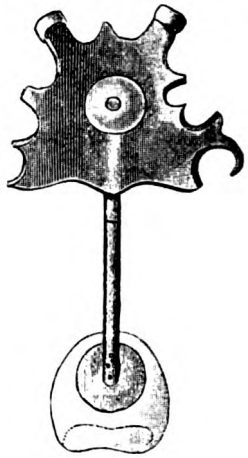

Fig. 237.
Obturator nach Brandt.

Fig. 238.
Prothese nach Schröder.

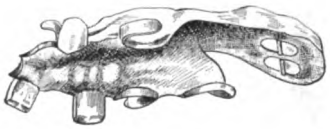

Fig. 239.
Prothese nach Schröder.

Bisweilen bleiben kleine Lücken in der Nahtlinie zurück, oder auf den Seiten restiert ein Spalt. In solchen Fällen sieht man sehr häufig einen Verschluss nach Anätzen mit Tinctura cantharidum oder nach einer Kauterisation. Tritt auch dann kein Verschluss ein, so kann man noch versuchen, durch Operation die Lücken zu beseitigen. Erst wenn mehrere derselben erfolglos waren, nimmt man zur Prothese seine Zuflucht.

In den Fällen, wo trotz Sprachunterricht das funktionelle Resultat kein befriedigendes ist, müssen wir, sobald die Kinder älter geworden sind, eine Prothese vorübergehend oder dauernd tragen lassen, von denen die von Suersen, L. Warnekros, Schiltsky, Brandt, Wolff oder Schröder (Fig. 235, 236, 237, 238, 239) am empfehlenswertesten sind. L. Warnekros verwirft

mit Recht die für solche Fälle vorgeschlagene Paraffininjektion, da, abgesehen von anderen Nachteilen, durch sie vor allem die vorzügliche, für den Obturator nötige Wirkung des m. constrictor pharyngis sup. aufgehoben wird. Mit seinem sehr empfehlenswerten Obturator hat er die allerbesten Erfolge zu verzeichnen.

Da nach Verschluss der Gaumenspalten das Gaumensegel oft so kurz bleibt, dass es sich nicht an die hintere Wand anlegen kann und dann die Nasenhöhle von der Mundhöhle beim Sprechen nicht vollständig geschlossen wird, führte man früher noch verschiedene Operationen aus, so z. B. die Passavantsche Gaumenschlundnaht, wobei an Stelle der Staphylorraphie die beiden getrennten Gaumensegelhälften an die hintere Rachenwand genäht wurden, die Staphyloplastik nach Schönborn, der einen gestielten Lappen der Pharynxwand zur Deckung der Spalten im weichen Gaumen heranzog, oder die Staphyloplastik nach Küster (Fig. 240), der die zu kurze Uvula wie bei der Malgaigneschen Hasenschartenoperation durch seitliche Einschnitte verlängerte und vernähte. Neuerdings hat Schleissner eine Arkusplastik empfohlen derart, dass er nach Durchschneidung der arcus palatoglossi zwei Läppchen bildet, die hinter dem Zäpfchen miteinander oder mit den angefrischten Seiten der Uvula vereinigt werden. Dadurch soll das Gaumensegel verstärkt und zum Anlegen an die hintere Rachenwand geeigneter gemacht werden.



Fig. 240.
Staphyloplastik nach Küster.
(Nach v. Esmarch-Kowalzig.)

Alle diese Methoden sind jedoch als ungenügend zugunsten der Obturatorenbehandlung verlassen, namentlich seitdem es durch die vorzüglichen Arbeiten von Warnekros möglich ist, gutsitzende und ein gutes Sprachresultat sichernde Obturatoren herzustellen.

Die durch die Protheseneinlegung und mit Hilfe des Sprachunterrichtes erzielten Resultate soll man nicht nur durch Gehörsprüfungen kontrollieren, sondern man nimmt die Prüfungen nach Gutzmann mit Hilfe der Mareyschen Schreibkapsel (Fig. 241) vor.

Fig. 241.
Prüfung des funktionellen Resultats der Gaumenspaltenprothese mit der Mareyschen Schreibkapsel.
(Nach Schröder.)

Schröder, der sowohl zum Aufbau der Obturatoren, wie zur Prüfung des durch sie erzielten funktionellen Resultates die Mareysche Schreibkapsel benutzt, äussert sich darüber folgendermassen:

„Diese Schreibkapsel besteht aus einem pfannenartigen Hohlraum, der mit einer Gummimembran überzogen ist, auf letzterer ist eine kleine Aluminiumplatte angebracht, die ihrerseits wieder einen langen Schreibhebel in Bewegung

setzt. Die kleinste Druckschwankung, die der Kaspel durch einen in die Nase des Patienten eingeführten Gummischlauch übermittelt wird, kommt in mehr oder minder grossen Ausschlägen des Hebelarmes zum Ausdruck. Jede Quote Luft, die die Nase normaler- oder abnormerweise passiert, setzt den Schreibhebel, der am besten mit einem Kymographion in Verbindung gesetzt wird, in Bewegung und kommt auf der berussten Oberfläche desselben in mehr oder minder starken Ausschlägen zum Ausdruck. Unter normalen anatomischen und physiologischen Verhältnissen werden natürlich nur die Nasallaute m und n deutliche Ausschläge geben. So ergibt sich bei der Aussprache von Apa, ata, aka, afa, ama, ana, asa, assa beistehende Kurve (Fig. 242a). Besteht aber ein Gaumendefekt, so verursachen auch alle anderen Konsonanten (die Verschluss- sowohl wie die Reibelaute) Ausschläge, und zwar bedeutend stärkere als die Nasallaute m und n (Fig. 242b). Unsere Aufgabe ist es nun, die Obturatoren so zu konstruieren, dass bei der Aussprache von m und n der Luftstrom frei durch die Nase ein- und austreten kann, dass andererseits bei der Bildung der übrigen Konsonanten nichts durch die Nase entweicht. Das ist mit Hilfe unserer Obturatoren zu erreichen, ganz besonders mit Hilfe der von mir vorgeschlagenen Kombination des Kingsleyschen und Süersenschen Prinzips, aber nicht ohne systematisch durchgeführte Sprechübungen. (Fig. 242c.) Dieses ideale Resultat ergibt sich indessen nicht immer; meistens muss man sich damit begnügen, die Ausschläge der Verschluss- und Reibelaute bis auf die Höhe der Ausschläge der Nasallaute zu vermindern." Auch durch wiederholte phonographische Aufnahmen der Sprache kann man die Resultate kontrollieren und festlegen.

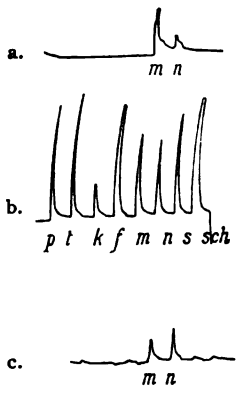

Fig. 242.
a. Normal-Kurve, b. ohne Obturator, c. mit Obturator.
(Nach Schröder.)

Gegenüber der Operationsmethode nach v. Langenbeck treten die vielen übrigen anderen Verfahren in den Hintergrund. Nur die von dem Chicagoer Zahnarzt Brophie angegebene Methode hat sich noch einige Anhänger bewahrt, abgesehen von ihrem Erfinder, der eine grosse Anzahl Gaumenspalten, und zwar mit recht günstigen Erfolgen operierte. Brophie greift bereits beim Säugling ein, und zwar von der dritten Woche ab, bis zum 2. oder 3. Lebensmonat. Er bringt dabei den von Velpeau bereits ausgesprochenen Gedanken, die durch den Spalt getrennten Teile des Oberkiefers vor der Naht gewaltsam zu nähern, zur Verwirklichung. Dies wird entweder manuell versucht, oder mit einer von Brophie angegebenen besonderen Zange.

Wenn man die Brophiesche Methode anwenden will, so empfehle ich das manuelle Vorgehen vor dem instrumentalen, da durch das letztere die Knochen nur zu leicht gewaltsam zertrümmert werden, was zu Fettembolien oder Knochennekrosen führen kann.

Brophie schliesst nicht wie sonst allgemein üblich, zunächst die Lippenspalte da er sonst keine so genaue Übersicht über das Operationsgebiet hat, sondern er geht gleich an die Gaumenspalte heran. Nachdem die Spalträndер mit einem

besonderen Instrument, das keine Schneide, sondern eine reibeisenähnliche Kante hat, angefrischt sind, werden die beiden Oberkiefer-Knochen zusammengepresst, was eben nur so lange möglich ist, als die Knochen noch ganz weich sind.

Auf diese Weise gelingt es, den Spalt ganz zu beseitigen und die angefrischten Spalträder aneinander zu bringen. Um die Knochen jedoch in dieser Lage zu erhalten, führt Brophie zwei Silberdrähte mit Deschampschen Nadeln durch die Oberkiefer oberhalb der Alveolar-Fortsätze und unterhalb der Sinus maxillares vor und hinter dem Jochbeinfortsatz auf beiden Seiten an einander entsprechenden Punkten hindurch und knüpft diese Drähte fest über zwei Bleiplatten, die dem alveolaren Teil der Oberkiefer auf der bukkalen Seite genau anliegen (Fig. 243). Dann werden die mukös-periostalen Überzüge der bereits angefrischten Spalträder mit einigen Seidennähten noch genauer adaptiert. Während die Seidennähte nach zirka 8—10 Tagen entfernt werden, bleiben die Silberdrähte 4 Wochen liegen. Erst später erfolgt der Verschluss der Lippenspalte. Im Alter von 1—1½ Jahren wird der Verschluss der Spalten im weichen

Fig. 243.
Naht über Bleiplatten nach Brophie.
(Nach Schröder.)

Gaumen ausgeführt. Brophie hält das Zusammendrücken der Alveolarfortsätze des Oberkiefers für belanglos und nicht entstellend, da bei breiten Spalten die Alveolarränder des Oberkiefers die des Unterkiefers doch überragen und ausserdem, falls der Oberkiefer zu schmal wird, eine Regulierung durch orthodontische Apparate leicht gelingt.

Nach Schröder hat die Brophiesche Methode nicht die Nachteile, die ihr zum Vorwurf gemacht werden, nämlich eine später resultierende Missbildung des Oberkiefers. Schröder sah auf dem 4. Internationalen Kongress in St. Louis eine Reihe von Kindern im Alter von 12—13 Jahren, bei denen Brophie frühzeitig seine Methode angewandt hatte, und bei denen keine Deformation der Kiefer oder des Gesichtes wahrnehmbar war, und andererseits die Spalten vorzüglich geschlossen waren. Brophie konnte über 211 Operationen ohne einen Todesfall berichten. Nach Schröder sichert die Entwickelung der bleibenden Zähne dem Kiefer eine normale Form. Ausser Schröder befürworten noch Stocker und Warnekros das Brophiesche Verfahren. Im allgemeinen hat sich aber die Methode bei uns nicht eingebürgert. Ja in letzter Zeit sind hier recht heftige Gegner, z. B. in Berry, der von 10 operierten Fällen 4 verlor, in Murey, in Sébileau, der ihr Vernichtung der Zahnkeime, Kiefer-Atrophie und dadurch

entstehenden Prognatismus zum Vorwurf macht und endlich in Helbing geworden.

Helbing führt als Nachteile folgendes an: Einmal ist im günstigsten Fall zum Verschluss der Spalte eine zweite Operation nötig, sodann hält Helbing Zahnkeimverletzungen und dadurch eintretenden dauernden Verlust von Zähnen für unvermeidlich, und endlich ist der Eingriff, zumal bei dem jugendlichen Alter der Patienten, ein lebensgefährlicher, da man auch noch mit der Gefahr einer Infektion der Nebenhöhlen rechnen muss.

Brophie hat noch ein blutiges Verfahren angegeben, sofern die Zusammenpressung der Alveolarteile nicht gelingt. Er durchschneidet dann den weichen Oberkiefer oberhalb der Alveolarfortsätze möglichst submukös-subperiostal und drängt dann die mobilisierten Oberkiefer aneinander.

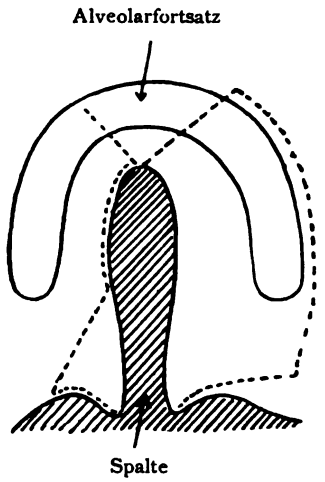

Fig. 244.
Die punktierten Linien zeigen die Umschneidung der abzupräparierenden Lappen an.

In solchen Fällen wartet man aber lieber, bis die Kinder älter sind, zumal das Verfahren noch viel eingreifender ist, und wählt dann die von Helbing angegebenen, später erwähnten Verfahren.

Eine dritte Methode Brophies besteht darin, die Weichteile vom Spaltrand aus, was recht schwierig ist, ohne Seiteninzision abzulösen und nur durch Senkung der losgelösten Lappen zungenwärts, also nicht durch eine seitliche Verschiebung, die Naht zu ermöglichen. Brophie wendet sie bei älteren Kindern an, bei denen der Knochen so hart ist, dass er den Oberkiefer nicht mehr zusammenpressen kann. Die Spalträndер werden wieder mit Silberdrähten vereinigt, die über dicht an der Zahnreihe auf den losgelösten Lappen liegenden Bleiplatten geknüpft werden. Ausserdem werden die Wundränder noch mit Kopfnähten genau adaptiert. Es gelingt diese Methode jedoch nur bei ganz schmalen Spalten, und ist dieselbe wegen der unsicheren Resultate zugunsten der v. Langenbeckschen Methode verlassen. Der einzige Vorteil ist die Vermeidung von Seitenfisteln, die aber auch bei sachgemässer Ausführung der v. Langenbeckschen Methode und bei schmalen Spalten nicht vorkommen.

Die von Lane angegebene Methode ist nur so lange bei kleinen Kindern anzuwenden, als die Zähne noch nicht durchgebrochen sind, da Lane auch den Schleimhautüberzug der Processus alveolares benutzt und dadurch sehr breite Lappen erhält, die auch zur Deckung sehr breiter Spalten genügen. Der eine Lappen beginnt bereits an der bukkalen Seite des einen Processus alveolaris und wird über den Processus hinweg bis an den Spaltrand gelöst. Um ihn beweglicher zu machen, wird der Lappen auch vorne und hinten abgeschnitten, so dass er also nur mit dem Spaltrand in Zusammenhang steht und von diesem aus ernährt wird. Die Ernährung dieses Lappens ist also eine recht schlechte (Fig. 244).

Der abgelöste Lappen wird nun um 180° gedreht, so dass seine Schleimhautseite nach der Nasenhöhle, seine Wundfläche zungenwärts sieht. Es folgt eine Loslösung der Involucra palati duri der anderen Seite, und zwar hier vom Spaltrand aus, bis zum Processus alveolaris. In die durch die Ablösung dieses zweiten Lappens entstandene Nische wird der erste, um 180° gedrehte Lappen hineingeschoben, so dass die Wundflächen beider Lappen aneinander liegen und miteinander verwachsen können. Der so herübergeklappte, erste Lappen kann noch durch einige Knopfnähte fixiert werden. Ebenso wird auf der Seite des ersten Lappens aus dem Velum ein dreieckiger Schleimhautlappen abpräpariert, der Basis und Stiel am Spaltrand hat. Der Lappen wird dann gedreht und mit seiner Längsseite auf der einen Seite fixiert (Fig. 245).

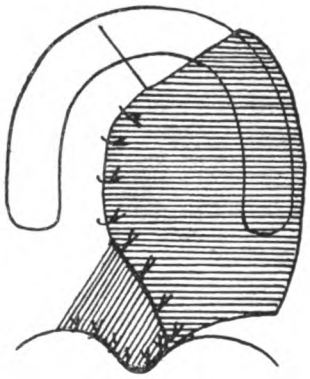

Fig. 245.

Spalte nach Umklappung der Lappen und Fixationsnähten geschlossen. Die schraffierten Partien stellen die nach der Mundhöhle zu sehenden Wundflächen der umgedrehten Schleimhautlappen dar.

Die Methode hat den Nachteil, dass sie komplizierter ist, wie die v. Langenbecksche, nicht so sicher ist, und nicht so gute funktionelle Resultate geben kann, da das Velum nicht allzu sehr beweglich wird. Sie wird daher nur in Ausnahmefällen herangezogen, wenn z. B. schon früher erfolglos operiert wurde, wobei das Velum zum Teil oder ganz verloren ging und nunmehr plastisch ersetzt werden soll.

Wir haben also gesehen, dass wir in dem Langenbeckschen Verfahren mit der Modifikation von J. Wolff und Helbing das Normalverfahren für Gaumenspaltenoperationen haben. Allerdings gibt es so breite Spalten, dass wir von vornherein wissen, dass auch das v. Langenbecksche Verfahren nichts nützen kann. Für solche Fälle, wo gewöhnlich nicht nur die Spalte sehr breit ist (2,5 cm), sondern auch der Gaumenüberzug dementsprechend auf beiden Seiten ausserordentlich schmal ist (1—1½ cm), und bei denen, was die Vereinigung der losgelösten Lappen erschwert, die Gaumenplatten nicht horizontal, sondern steil nach oben stehen (Gothic arch), ist weder das v. Langenbecksche noch das von Brophie empfohlene Verfahren ausreichend, zumal, selbst wenn der Verschluss der Spalte gelingt, die Gefahr von Seitenfisteln eine sehr grosse ist. Auch dann, wenn erfolglose Operationen vorhergingen, durch die das zur Deckung nötige Material verloren ging, müssen wir andere Methoden anwenden.

Sébileau hat für solche Fälle die Langenbecksche Methode mit der Lannelongueschen Plastik kombiniert, wobei zur Deckung der Spalte ausser den losgelösten Schleimhautperiostlappen der Gaumenplatten, noch zwei Lappen aus dem mukös-fibrösen Überzug des Vomer, vom vorderen bis zum hinteren Vomerrand reichend, mit unterer Basis genommen und mit den v. Langenbeckschen Lappen vereinigt werden.

Handelt es sich um erwachsene Kinder, bei denen Molaren zum Anbringen orthodontischer Apparate vorhanden sind, so kann man nach dem Verfahren von Helbing und Schröder in der Weise vorgehen, dass man durch diese Appa-

rate in ca. 4—6 Wochen eine Verschmälerung der Spalte zu erzielen sucht (Fig. 246, 247). Es gelingt dabei in dieser kurzen Zeit, eine Verschmälerung von 1—2 cm zu erreichen, so dass dann die Spalte nach der v. Langenbeckschen Methode geschlossen werden kann (Fig. 248, 249). Sind jedoch keine Molaren vorhanden oder ist noch aus anderen Gründen eine Behandlung mit orthodontischen Apparaten nicht möglich, so empfiehlt sich die blutige Durchtrennung der Oberkiefer zur Mobilisation der Gaumenplatten nach dem Vorschlage von Codivilla und Helbing.

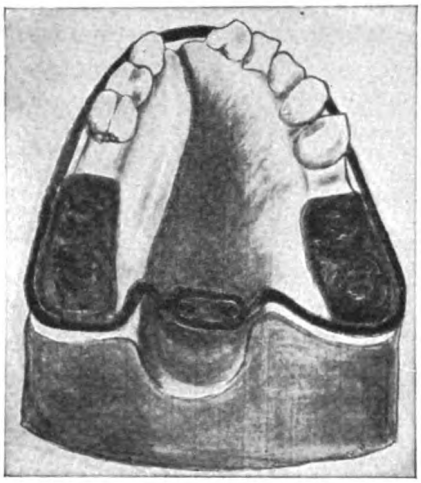

Fig. 246.
Temporäre Verschmälerung des Oberkiefers nach Helbing.

Codivilla hat als erster ein recht eingreifendes Verfahren zur blutigen Mobilisation des Oberkiefers angegeben, nämlich die osteoplastische Resektion des rechten Oberkiefers an seiner infraorbitalen Partie, und zwar von einem Schnitt durch die Wange aus, nach vorheriger Unterbindung der Carotis externa. Er empfiehlt die Abmeisselung von aussen als sicherer, da wir dann genügend Übersicht haben; doch ist der Eingriff dadurch schwerer, es entsteht eine äusserlich sichtbare Narbe, sowie die Gefahr der Verletzung des n. facialis (cf. Fig. 20). Codivilla empfiehlt bei sehr breiten Spalten die blutige Mobilisation des Oberkiefers, da eine oder beide Hälften des Oberkiefers in solchen Fällen aus ihrer normalen Lage gekommen sind und daher durch die Operation korrigiert werden können. Nach der Abmeisselung des Oberkiefers empfiehlt er eine lange Immobilisation in korrigierter Stellung, ca. 6 Monate.

Fig. 247.
Orthodontischer Apparat zur Verschmälerung der Gaumenspalte nach Schröder.

Fig. 248.
Gaumenspalte vor Anlegung des Schröderschen Apparates.

Fig. 249.
Gaumenspalte (cf. Fig. 248) nach 14tägiger Anlegung des Schröderschen Apparates (cf. Fig. 247).

Einfacher und weniger eingreifend ist das von Helbing angegebene Verfahren. Helbing meisselt vom Munde ans, und zwar von der bukkalen Seite den Oberkiefer vom os zygomaticum ab. Der Meissel wird in der Richtung nach dem äusseren Augenwinkel eingesetzt und eine submuköse,

subperiostale Durchtrennung vorgenommen. Man kann dabei den Meissel soweit vortreiben, bis man ihn von aussen am Orbitalrand fühlt. Dann werden Bohrlöcher durch die processus alveolares in der Höhe der Prämolaren und sodann ganz hinten, ähnlich wie beim Brophieschen Verfahren, auf beiden Seiten angelegt. Durch dieselben werden hinten ein Draht und vorne 2 Drähte durchgezogen, die durch 12 mm breite, an der Aussenseite der Alveolarseite liegende, ihrer Länge entsprechende, durchlochte Bleiplatten hindurchgeführt und über diesen geknüpft werden (Fig. 250). Diese Silberdrahtnähte bleiben solange liegen, bis der losgelöste, mobilisierte Oberkiefer wieder fest geworden ist (ca. 4 Wochen).

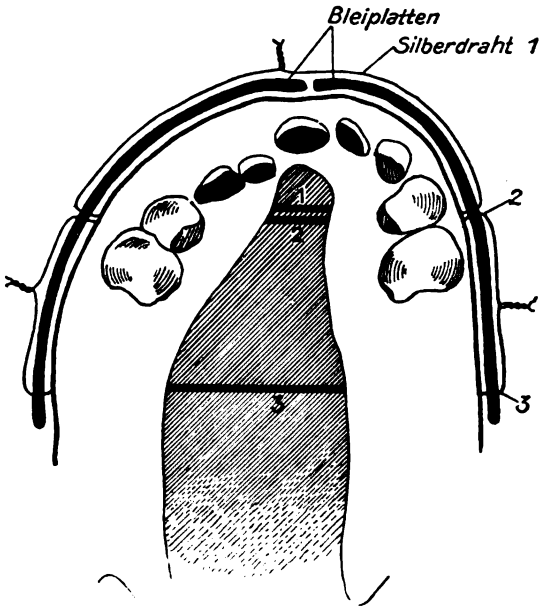

Fig. 250.
Gaumenspaltenoperation nach Helbing.

Bei doppelseitigen, sehr breiten Gaumenspalten empfiehlt Helbing eine Abmeisselung beider Oberkiefer, um die Gesichtsasymmetrie besser auszugleichen. Bei der einseitigen Abmeisselung sah Helbing ebenfalls keine einseitige Gesichtsasymmetrie zurückbleiben und erklärt dies damit, dass auf der Spaltseite der Oberkiefer von der Mittellinie weiter entfernt ist, wie auf der anderen Seite und dies durch die Mobilisierung beseitigt wird.

Trotzdem die Oberkieferpartie nach der doppelseitigen Durchmeisselung sehr schmal wird, soll doch nach Helbing die Artikulation mit dem Unterkiefer später eine gute sein.

Die Operation der Spalte, sowie die Nachbehandlung erfolgt in der oben bereits beschriebenen Weise.

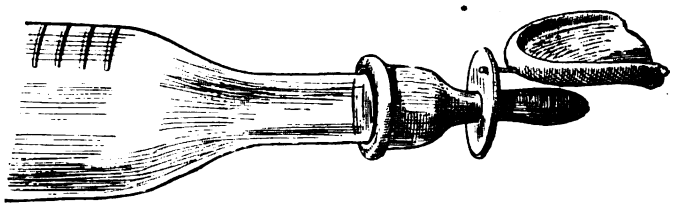

Fig. 251.
Prothese für Säuglinge nach L. Warnekros.

Sofern man beim Säugling aus irgendwelchen Gründen zum Verschluss der Gaumenspalte noch nicht schreiten kann, ist die Prothesen-Behandlung unbedingt erforderlich, da nur dann das Sauggeschäft und damit die Ernährung geregelt wird. L. Warnekros hat eine Prothese angegeben, die am Saugpfropfen

der Milchflasche angebracht ist und bei der Nahrungsaufnahme den Spalt im Gaumen gut verschliesst (Fig. 251). Schröder empfiehlt einen Apparat (Fig. 252, 253), der dauernd getragen wird und von Anfang an dem Kinde das Saugen ermöglicht. Der Vorteil der Prothese ist nach Schröder der, dass sie gut fixiert ist, ohne das Kind zu belästigen. Die Prothese besteht aus einer kleinen, den Defekt schliessenden Kautschukplatte, die durch einen von einer Kopfkappe ausgehenden, von der Seite her in die Mundhöhle geführten, mittelschwachen, mit einer Feder versehenen Draht über demselben fixiert wird. Die Prothesen-Behandlung spielt also trotz der operativen Fortschritte auf diesem Gebiet doch noch eine grosse Rolle. So wird sie z. B. auch zur Deckung persistierender Seitenfisteln, und zwar hier am besten, an erster Stelle herangezogen und ist schliesslich das ultimum refugium, wenn die oben erwähnten Operationsmethoden fehlgeschlagen sind, und zu einer neuen Operation kein Material mehr vorhanden ist.

Wir sind also heutzutage in der Lage, auf verschiedene Weise die angeborenen Gaumenspalten in ihren verschiedenen Graden in Angriff zu nehmen,

Zu Fig. 252.
Prothese für Säuglinge nach Schröder.

Fig. 253.
Prothese für Säuglinge im Gebrauch (cf. Fig. 252) nach Schröder.

und unsere funktionellen Resultate haben sich sicher immer mehr vervollkommnet, seitdem nicht nur die chirurgische Technik durch die Arbeiten von Wolff, Helbing u. a. in hohem Masse gefördert wurde, sondern seitdem der Chirurg im Verein mit dem Sprachlehrer und Zahnarzt vorgeht.

Denn auch nachdem die Gaumenspalte definitiv durch Operation zum Verschluss gekommen ist, empfiehlt sich in vielen Fällen ausser der Prothesenbehandlung noch die orthodontische Behandlung, so z. B. zur Regulierung der Alveolarfortsätze, wodurch nicht nur das Profil verschönert, sondern häufig auch die Sprache gebessert wird. Ferner ist eine orthodontische Regulierung am Platz, wenn bei doppelseitigen Gaumenspalten und doppelseitigen Hasenscharten nach Rücklagerung des Zwischenkiefers das Profil verunstaltet ist usw.

2. Die Operationen bei erworbenen Defekten am harten Gaumen.

Erworbene Defekte am harten Gaumen finden wir gewöhnlich erst im späteren Alter. Ätiologisch kommen vor allem die Lues, weiter Tumoren, Tuberkulose, Osteomyelitis, Noma, Verletzungen, Verbrennungen und Verätzungen mit folgender Knochennekrose in Betracht. Gewöhnlich handelt es sich um kleine Defekte, die sehr häufig nicht medial liegen, sondern auf der Seite anzutreffen sind. Man vertritt heutzutage den Standpunkt, diese kleinen Defekte am harten Gaumen zunächst durch eine Operation zu schliessen, zumal selbst kleine Defekte Störungen in der Sprache, vor allem einen stärkeren Nasalbeiklang der Stimme bedingen. An eine Operation kann in solchen Fällen nur gedacht werden, wenn der Krankheitsprozess, so z. B. die Demarkation nach Verätzungen oder Ver-

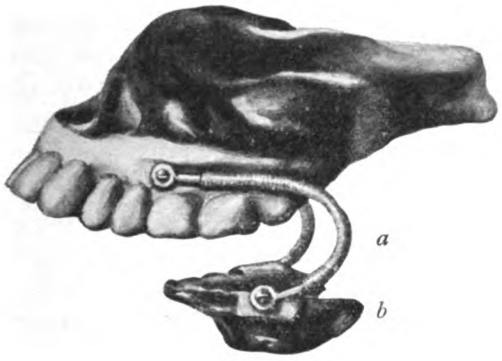

Fig. 254.

Obturator für einen operativ gesetzten Defekt des harten Gaumens nebst processus alveolares des Oberkiefers (nach v. Bergmann). a Spiralfeder, b Befestigungsstück an den Zähnen des Unterkiefers.

Fig. 255.

Dieselbe Prothese (cf. Fig. 254) von vorne.

brennungen, die Eiterung nach Verletzungen und Osteomyelitis, das Fortschreiten der Erkrankung bei Tuberkulose und Lues zum Stillstand gekommen ist.

Wir müssen daher häufig vor dem operativen Eingriff eine Vorbehandlung gegen das Grundleiden einleiten, so z. B. eine antiluetische Kur; denn im erkrankten Gewebe sind plastische Operationen unmöglich auszuführen. Wir würden dadurch den bestehenden Defekt eher noch vergrössern. Auch die Defekte, entstanden nach Exstirpation von Tumoren (Karzinome, Sarkome und Endotheliome), schliesst man nicht unmittelbar nach der Operation in derselben Sitzung, sondern man lässt die Defektränder erst vernarben, wobei man fast immer die Beobachtung machen kann, dass ein anfangs grosser Defekt sich durch die Zusammenziehung der Ränder spontan stark verkleinert. Damit der Patient in der Nahrungsaufnahme nicht gestört werde, legt man zunächst eine provisorische Prothese an.

Die nach Oberkiefer-Resektionen entstandenen halbseitigen oder ganzseitigen Defekte des harten Gaumens sind im Kapitel über Oberkiefer-Operationen

erwähnt. Die Mehrzahl der Chirurgen wendet hier von vorneherein Prothesen an, da dieselben heutzutage von Zahnärzten so vorzüglich hergestellt werden, dass nicht nur der kosmetische, sondern auch der funktionelle Erfolg ein grosser ist.

Was heutzutage mit der Prothesenbehandlung geleistet wird, zeigt ein von v. Bergmann operierter Fall, wo wegen Sarkom der ganze harte Gaumen mitsamt den Alveolarteilen, sowie dem weichen Gaumen entfernt werden musste. Nach eingelegter Prothese (Fig. 254, 255) war Patient imstande, seinen früheren Beruf als Lehrer wieder zu versehen. Nur Bardenheuer deckt nach Oberkiefer-Resektionen den Defekt der Mundhöhle durch einen der Stirngegend entnommenen, gestielten Lappen, den er mit der Hautseite nasenwärts einnäht, uud der anfangs das Auge bedeckt, bis sein Stiel durchschnitten und wieder zurückgeklappt werden kann.

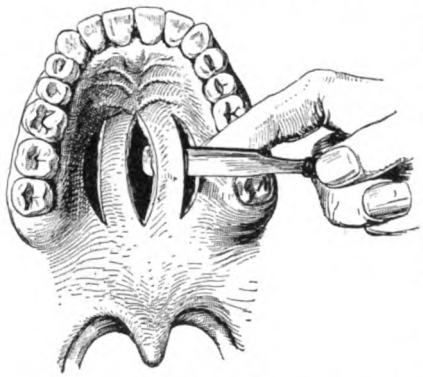

Fig. 256.
Uranoplastik bei erworbener Gaumenperforation.
(Nach v. Esmarch-Kowalzig.)

Alle kleineren und mittleren erworbenen Defekte werden jedoch operativ beseitigt. Nur wenn die operative Behandlung nicht möglich ist, greift man zur Prothesenbehandlung, bei der mit einer durch Haken an den Zähnen befestigten Kautschuk- oder Goldplatte der Defekt gut geschlossen werden kann.

Die in der Mitte gelegenen Defekte nimmt man am besten von Anfang an mit dem v. Langenbeckschen Verfahren in typischer Weise in Angriff. Die seitlichen Schnitte können dabei näher an den Defekt herangelegt werden (Fig. 256). Ich halte sie selbst bei Verschluss der kleinsten Defekte für erforderlich. Rose hat vorgeschlagen, keine Nähte einzulegen, sondern um die mobilisierten Lappen einfach Fäden herumzuschlingen und durch Zusammenziehung derselben die angefrischten Defektränder aneinander zu bringen. Wir ziehen die exakte Vereinigung durch Nähte heutzutage vor.

Man verzichtet also im allgemeinen darauf, durch Anätzung, Kauterisation, oder Verschiebung der Wundränder mit Unterminierung und Naht ohne seitliche Inzision, eine Vereinigung zu versuchen, wie dies früher allgemein üblich war. Denn auch bei den seitlichen kleinen Defekten sind letztere Methoden gewöhnlich ungenügend. Allerdings kann man hierbei nicht immer mit typischen Operationsverfahren vorgehen, sondern muss oft je nach dem Defekt und seiner Umgebung atypisch operieren.

Hier kommen zunächst gestielte Lappen aus der Schleimhaut, also aus dem mukös-periostalen Überzug des harten Gaumens in Betracht, die man entweder in den Defekt dreht und an die angefrischten Defektränder annäht, oder aber vollständig umklappt, so dass die Schleimhautseite nach der Nasenhöhle sieht. Um den Defekt noch besser zu schliessen, ist auch empfohlen worden, zunächst gestielte Lappen aus der Nachbarschaft zur Unterfütterung in den Defekt zu schlagen (v. Langenbeck), und auf deren Wundseite einen zweiten gestielten

Lappen, z. B. aus der Gaumenschleimhaut, aus der Lippenschleimhaut (Rose), oder Wangenschleimhaut (Thiersch), oder bei grossen Defekten, aus der Stirnhaut (Blasius, Bardenheuer) zu pflanzen. Bei den seitlichen Defekten kann man neben atypischen Operationen auch das v. Langenbecksche Verfahren versuchen, sofern dieselben nicht zu nahe an der Zahnreihe liegen, und geht dann in analoger Weise, wie bei der Operation der in der Mittellinie gelegenen Defekte vor.

Bisweilen müssen wir, so z. B. wenn die Operation keinen vollständigen Erfolg gebracht hat, auch hier die operative Behandlung mit der Prothesen-Behandlung kombinieren.

Endlich gibt es Fälle, wo z. B. nach Verbrennungen und Verätzungen, oder nach Noma der den Defekt umgebende Schleimhautperiostüberzug der Gaumenplatten in so straffes Narbengewebe umgewandelt ist, dass wir dieses Gewebe zu plastischen Operationen nicht benützen können und daher sofort zur Prothesen-Behandlung schreiten.

Die Nachbehandlung kurz nach der Operation und später wird genau in derselben Weise ausgeführt, wie nach dem operativen Verschluss der angeborenen Gaumenspalten.

3. Die Operationen der angeborenen Defekte im weichen Gaumen.

Soweit diese Defekte mit solchen im harten Gaumen kombiniert sind, ist die operative Behandlung derselben bereits besprochen.

Auch die lediglich auf den weichen Gaumen oder das Zäpfchen beschränkten Spalten bedürfen der operativen Behandlung, da bei Spalten im weichen Gaumen hochgradige Sprachstörungen dadurch auftreten, dass derselbe sich nicht an die hintere Rachenwand anlegen kann. Bei Säuglingen sind Spalten im weichen Gaumen bei der Nahrungsaufnahme sehr hinderlich, die Kinder verschlucken sich und gehen an Aspirationspneumonie zugrunde. Wir müssen daher auch bei den angeborenen Spalten des weichen Gaumens die Frühoperation ausführen, und es kann dieselbe sogar in den allerersten Wochen vollzogen werden.

Fig. 257.
Staphylorrhaphie.
(Nach v. Esmarch-Kowalzig.)

Die Operation ist von v. Gräfe 1816 folgendermassen ausgeführt worden: Gräfe operierte noch bei sitzender Stellung des Patienten,

während der Kopf desselben von einem Assistenten fest fixiert und nach hinten übergebeugt wurde (Fig. 257). Heutzutage operiert man auch die Spalten des weichen Gaumens am hängenden Kopf, was namentlich bei Säuglingen und kleinen Kindern viel bequemer und sicherer ist. Auch die Vorbereitung zur Operation und die Instrumente sind dieselben, wie bei den Operationen der Gaumenspalte. Man öffnet am besten den Mund mit einem Mundsperrer nach Whitehead usw., der sicherer und weiter öffnet, wie der früher angewandte Kautschukkeil (cf. Instrumententafel) zusammen mit den v. Langenbeckschen Mundwinkelhaken. Es empfiehlt sich auch, eine allgemeine Narkose einzuleiten, während man früher den Gaumen mit 10%iger Kokainlösung pinselte. Auch die heute so verbesserte lokale Anästhesie in der Mundhöhle eignet sich für Säuglinge und kleine Kinder nicht. Die Operation zerfällt in drei Phasen, und zwar 1. in die Anfrischung, 2. in die Entspannung der Wundränder, 3. in die Naht.

Mit einer feinen Zangenpinzette nach Fröhlich (cf. Fig. 257) wird zunächst die linke Spitze der Uvula gefasst und durch Zug nach unten angespannt. Dann wird ein feines, schmales, spitzes, doppelschneidiges Messer oberhalb der Fasszange einige Millimeter vom Spaltrand entfernt, durch das Zäpfchen gestossen und dann in sägenden Zügen Zäpfchen, sowie die eine Seite des weichen Gaumens bis etwas über den Spaltwinkel hinaus angefrischt. Dann frischt man auf der anderen Seite in derselben Weise an, und erst zuletzt schneidet man die noch an der Spitze der Uvula hängende Schleimhaut ab. Die Blutung ist dabei eine minimale und wird durch Kompression mit in heisse Kochsalzlösung gelegten Kompressen gestillt.

Die Entspannung der Wundränder erfolgte früher in der Weise, dass man nach Dieffenbach etwas entfernt davon, Schnitte durch die ganze Dicke des Gaumensegels legte. Fergusson und v. Langenbeck machten dagegen eine Durchschneidung derjenigen Gaumenmuskeln (cf. Fig. 230), die das Gaumensegel und die Gaumenschlundbögen versorgen (m. levator veli palatini, und m. pharyngo-palatinus) mit einem sichelförmigen, gebogenen Messer, welches mit nach aufwärts gerichteter Schneide unterhalb und nach aussen vom hamulus pterygoideus von aussen nach innen, und von vorne nach hinten durch das Gaumensegel bis gegen die hintere Wand vorgestossen wurde, und mit dem man dann in sägenden Zügen das Gaumensegel in seiner ganzen Dicke bis zum hinteren Rand der ossa palatina dnrchschnitt.

Man vermeidet bei dieser Durchschneidung zwar die Stämme der aa. pterygo-palatinae, da dieselben weiter nach vorne durch den canalis pterygo-palatinus verlaufen, doch sind die Nachteile nach der Durchschneidung bei dieser, wie bei der vorher erwähnten Dieffenbachschen Methode so gross, dass man neuerdings in anderer Weise vorgeht.

Damit die Nähte ohne Spannung gelegt werden können, müssen in jedem Falle, wo sich der Spalt nicht auf die Uvula allein ausdehnt, Entspannungsschnitte gelegt werden. Es empfiehlt sich, dieselben genau wie bei der Gaumenspalten-Operation zu machen; nur braucht man die dicht an der Zahnreihe gelegenen Schnitte (in Fig. 258 zu weit von der Zahnreihe entfernt) nicht so weit

nach vorne fortzuführen (Fig. 258). Dann unterminiert man von den Schnitten aus in derselben Weise und löst vor allem die Verbindung des weichen Gaumens von den ossa palatina. Diese Lösung muss man ausser von den seitlichen Entspannungsschnitten aus auch von dem Spalt aus mit einer Schere vornehmen. Dadurch ist eine genügende Entspannung eingetreten, und es kann die dritte Phase der Operation, die Naht, erfolgen.

Man benutzt dabei mit Vorteil die Nadelhalter nach v. Langenbeck, Lexer, Hagedorn oder Helbing, ferner runde, feine Nadeln und feine Seide. Zunächst legt man wieder die Nähte an der Spitze der Uvula an und geht dann nach vorne bis zum Spaltwinkel, während v. Langenbeck in umgekehrter Richtung nähte, und für das Einklemmen der Fäden sein Diadem benützte. Die Fäden, die man in das Helbingsche Instrument (cf. Instrumententafel) eingeklemmt hat, werden dann von vorne nach hinten geknüpft. Zuletzt wird durch Anziehen der durch die Spitze der Uvula gelegten Fäden die hintere Fläche derselben sichtbar gemacht, und ebenfalls mit 2—3 Nähten versehen. Eine Tamponade der seitlich bleibenden Lücken ist nicht nötig. Die Nachbehandlung wird in der beschriebenen Weise ausgeführt, später sind unter Umständen Prothesen, und auf alle Fälle Sprachunterricht, Atemgymnastik etc. nötig.

Fig. 258.
Fertige Operation
(cf. Fig. 257).
(Nach v. Esmarch-Kowalzig.)

Mit den Prothesen nach Schiltsky, Brandt, Warnekros, Schröder kann man, sofern eine Operation nicht möglich ist oder ohne Erfolg war, den Spalt so gut decken, dass keinerlei Sprachstörungen mehr vorhanden sind. Immerhin soll es zunächst unser Streben sein, durch einen operativen Verschluss die Spalten zu beseitigen.

4. Die erworbenen Defekte im weichen Gaumen.

Dieselben entstehen aus ähnlichen Ursachen, wie die im harten Gaumen, und verursachen vor allem Sprachstörungen. Man sucht sie, sofern sie klein sind, durch Anätzen oder Kauterisation zu schliessen; oder aber man frischt die Defekträndер an und zieht sie zusammen. Vielfach sieht man auch einen spontanen Verschluss.

Bei grösseren Defekten sind ebenfalls Entspannungsnähte nötig. Für solche Defekte kann man auch gestielte Lappen aus den Gaumenüberzügen nehmen (Lane), oder man schliesst sie durch Prothesen.

Literatur.

E. von Bergmann, Die chirurgische Behandlung von Hirnkrankheiten. 3. Aufl., Verlag Aug. Hirschwald, Berlin 1899.

von Bergmann u. Rochs, Operationskursus an der Leiche. Neu bearbeitet von A. Bier. 5. Auflage. Verlag Hirschwald, Berlin 1908.

Bockenheimer, Atlas chirurgischer Krankheitsbilder. Verlag Urban & Schwarzenberg. 2. Auflage. Berlin 1911.

Brandt, L., Über chirurgische und prothetische Deckung von Gesicht- und Gaumendefekten. Berl. klin. Wochenschr. 1909. Nr. 23.

von Esmarch-Kowalzig, Chirurgische Technik. Bd. 3. Verlag Lipsius & Tischer, Kiel und Leipzig 1899.

Helbing, Die Technik der Gaumenspaltenoperationen. Korrespondenz-Blatt f. Zahnärzte. Bd. XXXX. H. 3.

Helbing, Neues zur Technik der Gaumenspaltenoperationen. Zentralbl. f. Chir. 1910. Nr. 48.

von Küster, Grundzüge der Chirurgie und chirurgischen Technik. Verlag Urban & Schwarzenberg. Berlin 1908.

Lexer, Plastische Operationen. Handbuch der praktischen Chirurgie. I. Band, Abschnitt 4. III. Kap. 3.

Lexer, Lehrbuch der Allgemeinen Chirurgie. Verlag Enke, Stuttgart 1910. 5. Aufl.

Lexer, Zur Gesichtsplastik. Verhandlungen der Deutschen Gesellschaft für Chirurgie 1910.

Pels-Leusden, Chirurgische Operationslehre. Verlag Urban & Schwarzenberg, Berlin 1910.

Schmaus-Herxheimer, Grundriss der pathalogischen Anatomie. 9. Aufl., Verlag J. F. Bergmann, Wiesbaden 1910.

Schmieden, Der chirurgische Operationskursus. Verlag Johann Ambrosius Bart, Leipzig 1910.

Sprengel, Zentralblatt f. Chirurgie. Nr. 24. 1910.

Schröder, Der augenblickliche Stand der chirurgischen Prothese. Zahnärztlicher Kalender f. d. Deutsche Reich. 1910.

Sultan, Grundriss und Atlas der speziellen Chirurgie. I. Teil. Verlag Lehmann, München 1907.

Vogel, Zentralblatt f. Chirurgie. Nr. 14. 1910.

Warnekros, Kurt, Über die Funktion des m. constrictor pharyngis sup. bei der Sprache unter normalen und pathologischen Verhältnissen. Inaug.-Diss. Berlin 1908.

Warnekros, Ludwig, Obturatoren. Aus: Handbuch der Zahnheilkunde. III. Auflage. Wien 1910.

Warnekros, Ludwig, Cleft Palate Ash's Quarterly Circular. April 1909.

Williger, Zahnärztliche Chirurgie. II. vermehrte u. verbesserte Auflage. (Aus Bockenheimers Leitfäden der praktischen Chirurgie. Bd. I. Verlag von Dr. W. Klinkhardt. Leipzig 1911.)

Zentralblatt für Chirurgie, 1905 bis 1911.

Ziegler, Allgemeine Pathologie. I. Bd. 8. Aufl. Verlag Gustav Fischer, Jena 1895.

Zuckerkandl, Atlas und Grundriss der chirurgischen Operationslehre. Verlag Lehmann, München.

Zuckerkandl, Rudimentäre Zähne. Medizin. Jahrb. der K. K. Gesellschaft der Ärzte zu Wien. 1885.

Instrumente nach v. Langenbeck.



a *b* *c* *d* *e* *f* *g* *h* *i*

v. Langenbecks Instrumente zur Operation der Gaumenspalte.

a zweischneidiges spitzes Messer zur Anfrischung bei Staphylorrhaphie;

b, c spitzes und geknöpftes Messer zur Ablösung des weichen Gaumens von der nasalen Schleimhaut und dem Gaumenbein;

d bauschiges Messer zur Anlegung der Seitenschnitte;

e, f Sichelmesser zum Durchschneiden der Gaumenmuskeln;

g scharfes Häkchen;

h Mundwinkelhalter;

i „Diadem".

(Nach v. Esmarch-Kowalzig.)

Nadelhalter nach v. Langenbeck.

Geissfussförmiges, innen schneidendes Raspatorium nach v. Langenbeck.

Schmales hakenförmiges Raspatorium nach v. Langenbeck.

Stark gekrümmtes Elevatorium nach v. Langenbeck.

Breites, hakenförmiges Raspatorium nach v. Langenbeck.

Schwach gekrümmtes Elevatorium nach v. Langenbeck.



Breites zweischneidiges Messer nach nach v. Langenbeck.

Häkchen nach v. Langenbeck.

Curt Kabitzsch, Würzburg.

Instrumente nach Helbing.



Elevatorien nach Helbing.



Drahtschnürer.



Fadenträger.

Nadelhalter für die Uvula nach Helbing.

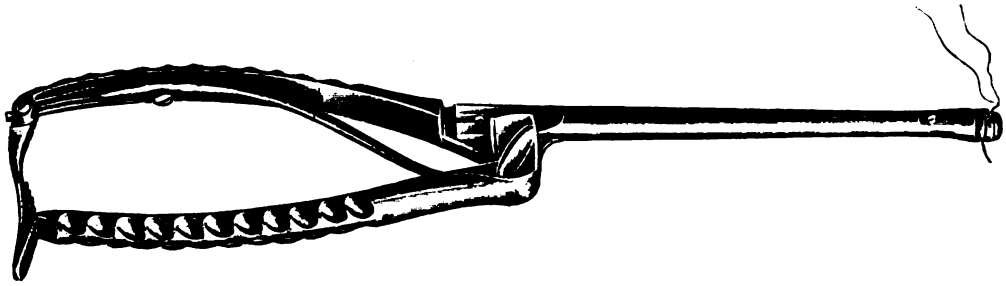

Nadelhalter nach Hagedorn-Helbing.

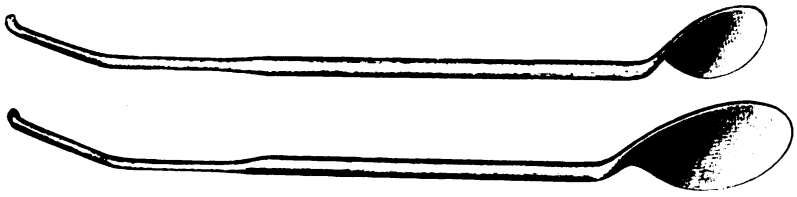

Zungenspatel zum Helbingschen Mundsperrer.

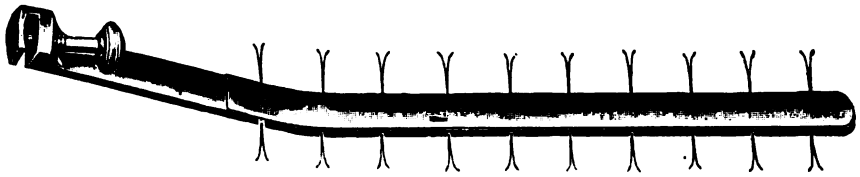

Fadenhalter nach Helbing.

Curt Kabitzsch, Würzburg.

Allgemein gebräuchliche Instrumente.

Mundkeil aus Gummi nach Pitha.



Mundsperrer nach Doyen-Jansen.

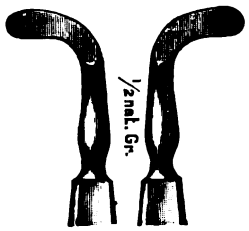

Gebogene Raspatorien nach Trélat.

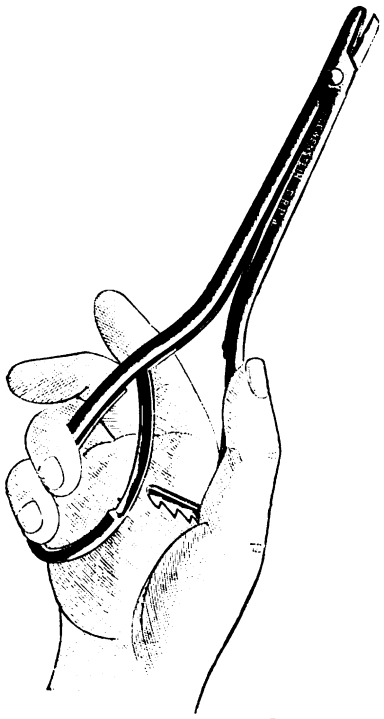

Nadelhalter nach Jolly.

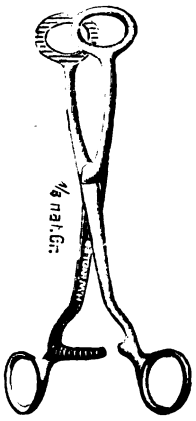

Zungenzange nach Collin.

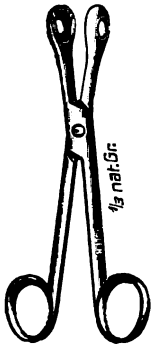

Zungenzange n. v. Esmarch.

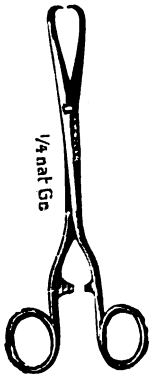

Zungenzange n. Franz König.

Tamponträger n. B. Baginsky.

Raspatorium nach Julius Wolff.

Meissel nach von Bergmann.

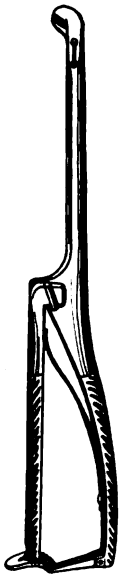

Schiefmaul nach Hagedorn.

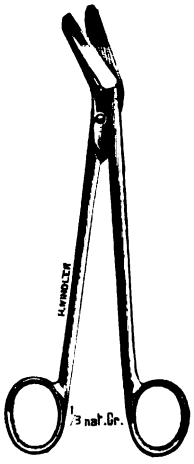

Schere nach R. Bier.

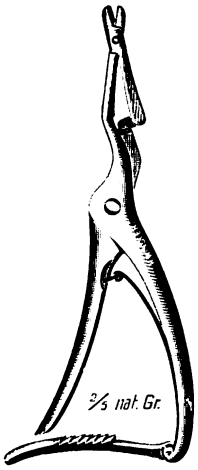

Nadelhalter nach Kader.

Nähinstrument nach Lexer.

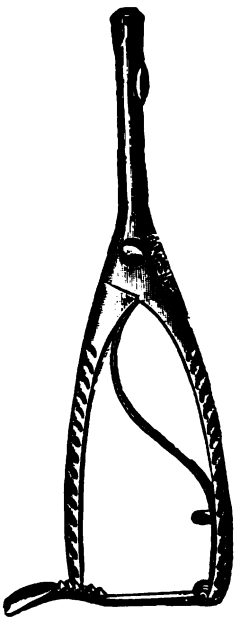

Nadelhalter nach Hagedorn-Windler.



Gestielte Nadel nach v. Bruns.

Bockenheimer, Plastische Operationen.

Curt Kabitzsch, Würzburg.

Verlag von Curt Kabitzsch, Würzburg.

Als Ergänzung ist in Vorbereitung:

Zweiter Band.

Die plastischen Operationen der übrigen Körperregionen mit Ausnahme der Operationen im Gesicht.

A. Operationen am Schädel.
   a) An den Weichteilen inkl. der Operationen an den Augen und der Plastik des N. facialis.
   b) Am knöchernen Schädel inkl. der Operationen an den Gesichts- und Schädelhöhlen und den Gesichtsknochen.
   c) Am Gehirn (Dura).

B. Operationen am Hals inkl. der Operationen im Mund (Zunge—Zähne), Rachen, Kehlkopf, Trachea, Speiseröhre.

C. Operationen am Thorax.
   a) An den Weichteilen und Knochen des Thorax.
   b) An den Thorax-Organen — Herz, Ösophagus, Lunge, Pleura.

D. Operationen am Bauch.
   a) An den Bauchdecken inkl. Peritoneum.
   b) An den Bauchorganen.

E. Operationen am Rücken.
   a) An den Weichteilen.
   b) An der Wirbelsäule.
   c) Am Rücken.

F. Operationen am Urogenitaltraktus.

G. Operationen an den Extremitäten.
   a) An der oberen Extremität inkl. Schultergürtel.
      1. Operationen an den Weichteilen (Haut, Fettgewebe, Gefässe, Faszien, Muskeln, Nerven)
      2. Knochenplastik.
      3. Gelenkplastik.
   b) An der unteren Extremität inkl. Becken, Kreuz- und Steissbein.
      1. Operationen an den Weichteilen (Haut, Fettgewebe, Gefässe, Faszien, Muskeln, Nerven)
      2. Knochenplastik.
      3. Gelenkplastik.

Literaturverzeichnis.

Sachregister.

Verlag von Curt Kabitzsch, Würzburg.

Handbuch der spez. Chirurgie des Ohres und der oberen Luftwege.

Herausgegeben von

Spezialarzt **Dr. L. Katz, Prof. Dr. H. Preysing** und Spezialarzt **Dr. F. Blumenfeld.**

I. Band, 1. Hälfte, mit 347 Abbildungen im Text und auf 184 Tafeln brosch. **Mk. 42.—,** in Halbfranz gebunden **Mk. 47.—.**

I. Band, 2. Hälfte, mit 456 Abbildungen im Text und auf 46 Tafeln brosch. **Mk. 28.—,** in Halbfranz gebunden **Mk. 32.—.**

Das Werk umfasst 4 Bände, die in Verbindung mit Bd. I auch apart abgegeben werden. Preis des komplette[illegible]

Es liegen ferner vor: III. Band, Lieferung 1 und 2, Preis Mk. 12.—
IV. Band, Lieferung 1 und 2, Preis Mk. 12.—

Die Eröffnung der Schädelhöhle und Freilegung des Gehirns

von den Nebenhöhlen der Nase aus.

Von **Professor Dr. A. Ónodi-**Budapest.

Mit 134 teils farbigen Abbildungen im Text auf 89 Tafeln. Preis brosch. Mk. 8.—, gebd. Mk. 9.—.

(Sonderdruck aus der Zeitschrift für Laryngologie, Rhinologie und ihre Grenzgebiete Band IV, Heft 1.)

Die Nebenhöhlen der Nase beim Kinde.

102 Präparate in natürlicher Grösse nach photographischen Aufnahmen dargestellt.

Von **Professor Dr. A. Ónodi,**

mit einem Vorwort von Geh. Med.-Rat **Prof. Dr. W. Waldeyer.**

Lex. 8°, 102 Tafeln mit deutschem, französischem und englischem Text, letztere übersetzt von **Dr. Lautmann**-Paris und **Dr. Prausnitz**-Breslau.

Preis kart. Mk. 20.—.

Über die Nasennebenhöhlen beim Kinde sind nur vereinzelte und allgemeine Angaben bisher in der Literatur zu finden. Der vorstehende Atlas füllt somit eine Lücke aus und dürfte nicht nur den **Rhinologen** und **Anatomen,** sondern auch **Chirurgen, Kinderärzten, Ophthalmologen** und **Otologen** Neues und Nützliches bieten.

Atlas zur Klinik der Killian'schen Tracheo-Bronchoskopie.

20 farbige Tafeln

nach pathologisch-anatomischen Präparaten von Fällen, die im Leben mit Hilfe der Tracheo-Bronchoskopie untersucht waren.

Von **Sanitätsrat Dr. M. Mann,**

Dirig. Arzt der Abteil. für Ohren-, Nasen- u. Halskranke a. Stadtkrankenhaus Dresden-Friedrichstadt.

Mit Text in deutscher, französischer u. englischer Sprache, übersetzt von Dr. Lautmann-Paris und Dr. Guthrie-Liverpool.

Folio-Format. Preis kart. Mk. 22.—.

Die Krankheiten der Nasenscheidewand und ihre Behandlung.

Von **Dr. med. L. Katz,** Spezialarzt für Ohren-, Nasen- und Halskrankheiten in Kaiserslautern.

Mit 8 Tafeln und 36 Abbildungen im Text. Preis broschiert Mk. 6.80, gebd. Mk. 8.—

„Reichs-Med.-Anz.": Aus dem bisher zerstreuten Material hat Verfasser das Wesentliche in systematischer Darstellung zusammengezogen, so dass jetzt mühelos in dieser Monographie alles gefunden werden kann, was früher nur mühsam in den einzelnen Zeitschriften und Archiven zu finden war. Die Darstellung ist klar und kurz, die Ausstattung gut, besonders schön sind die farbigen Tafeln.

(3)

DATE DUE SLIP

UNIVERSITY OF CALIFORNIA MEDICAL SCHOOL LIBRARY

THIS BOOK IS DUE ON THE LAST DATE
STAMPED BELOW

1m-10,'33

7639829
3 1378 00763 9829

RD118 Bockenheimer, P. 3148
B66 Plastische operationen
v.12
1912

31487

OOL LIBRARY